

Костная патология детей и молодых взрослых

«Грани добра и зла»

Шолохова Наталия Александровна

д.м.н., профессор кафедры лучевой диагностики детского возраста РМАНПО, заведующая отделением лучевой диагностики ГБУЗ «ДГКБ св. Владимира ДЗМ»

Петриченко Анна Викторовна

д.м.н., профессор кафедры детской онкологии РМАНПО, врач- детский онколог ГБУЗ «НПЦ спец.мед.помощи детям ДЗМ»



РМАНПО



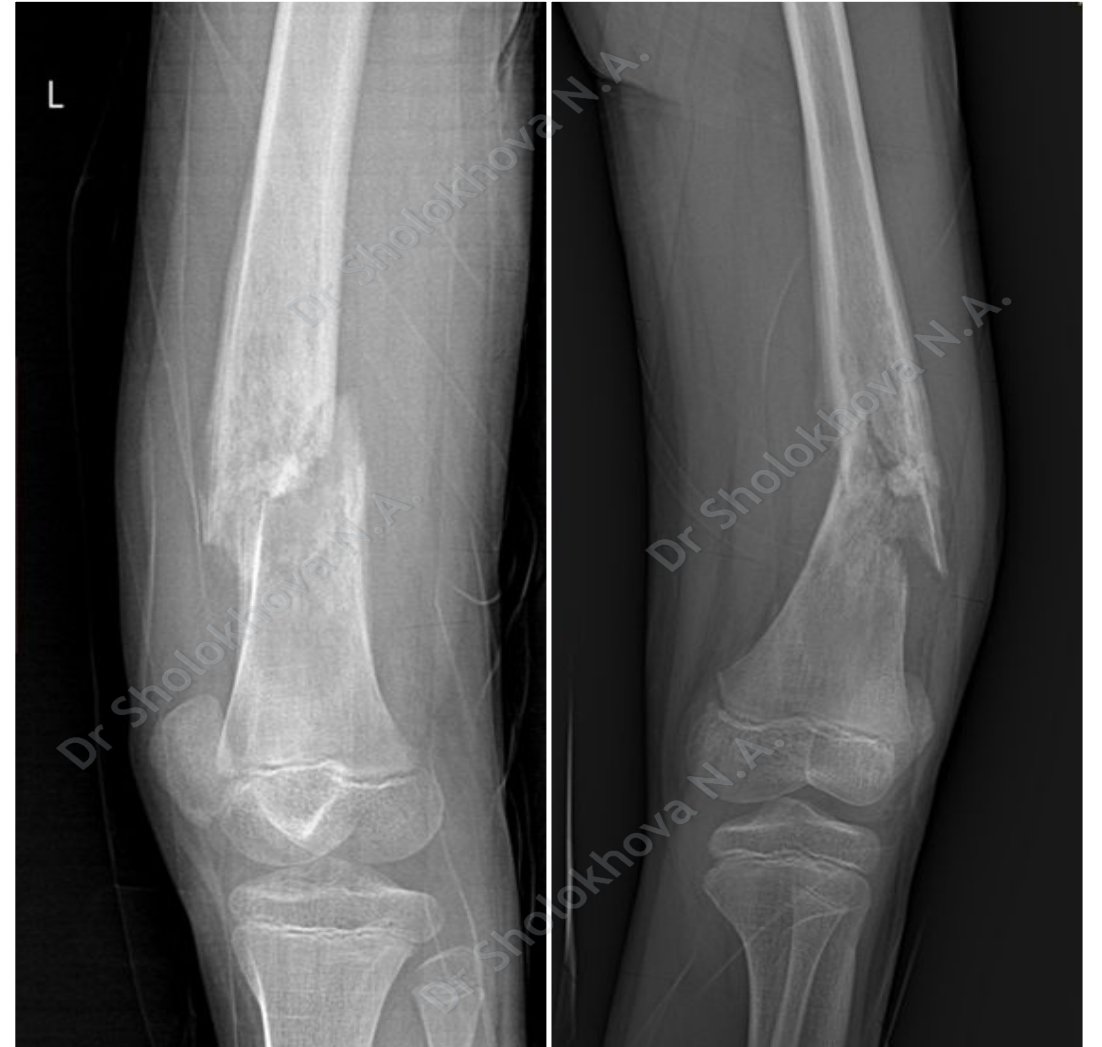**ДЕТСКАЯ ГОРОДСКАЯ
КЛИНИЧЕСКАЯ БОЛЬНИЦА
СВЯТОГО ВЛАДИМИРА**

Актуальность

- ✓ Начало диагностической цепочки – первичный прием в поликлинике. Онкологическая настороженность специалистов первичного поликлинического звена – важнейшая составляющая своевременной диагностики;
- ✓ Ошибки диагностики, несвоевременное обращение к врачу, скрытое течение заболевания приводят к поздней верификации диагноза и увеличению количества больных, поступающих на лечение в запущенных стадиях болезни;
- ✓ Первичные опухоли кости относятся к редким заболеваниям (<0,2 %);
При первичном обращении:
 - 20% пациентов с костными саркомами высокой степени злокачественности; из них 20% детей с остеосаркомой и 25% детей с саркомой Юинга имеют отдаленные микрометастазы;
 - около 80% пациентов с остеосаркомами имеют микрометастатическое поражение легких

Онкологическая настороженность

- **Диагноз:**
C40.2 Остеосаркома дистального эпиметадиафиза левой бедренной кости; состояние после открытой биопсии опухоли от 25.01.2023, 1 курса ПХТ, сторона поражения: слева, сT2N0M0 IIB стадия; клиническая группа II.
- **Осложнения основного заболевания:**
M84.4 Закрытый патологический перелом нижней трети левой бедренной кости со смещением отломков
- **Анамнез:** болен с середины ноября 2022 года, когда появились боли, припухлость, увеличение объема левого бедра, хромота. В поликлинике по месту жительства установлен диагноз миозит, назначен ибупрофен, меновазин - боли прошли. С 10.01.2023 опять появились боли в области бедра выше колена, мама заметила уплотнение в этой области. 18.01.2023 в поликлинике при снятии бахил, упал и сломал левое бедро.
- **Выполнены:** рентгенография, КТ-диагностика; открытая биопсия опухоли; установлен диагноз, получает противоопухолевое лечение с 27.01.2023



Из собственного (авторского) архива клинических наблюдений

Задачи диагностики

!Выявить новообразование

- Для сарком костей нет типичных, патогномоничных, присущих только им клинических признаков;
- Костные саркомы могут протекать атипично или иметь нетипичные признаки, характерные для других опухолей или заболеваний;
- Наличие стойкой немеханической боли в проекции любой кости в течение нескольких недель, даже при отсутствии видимого новообразования

!Комплексное обследование

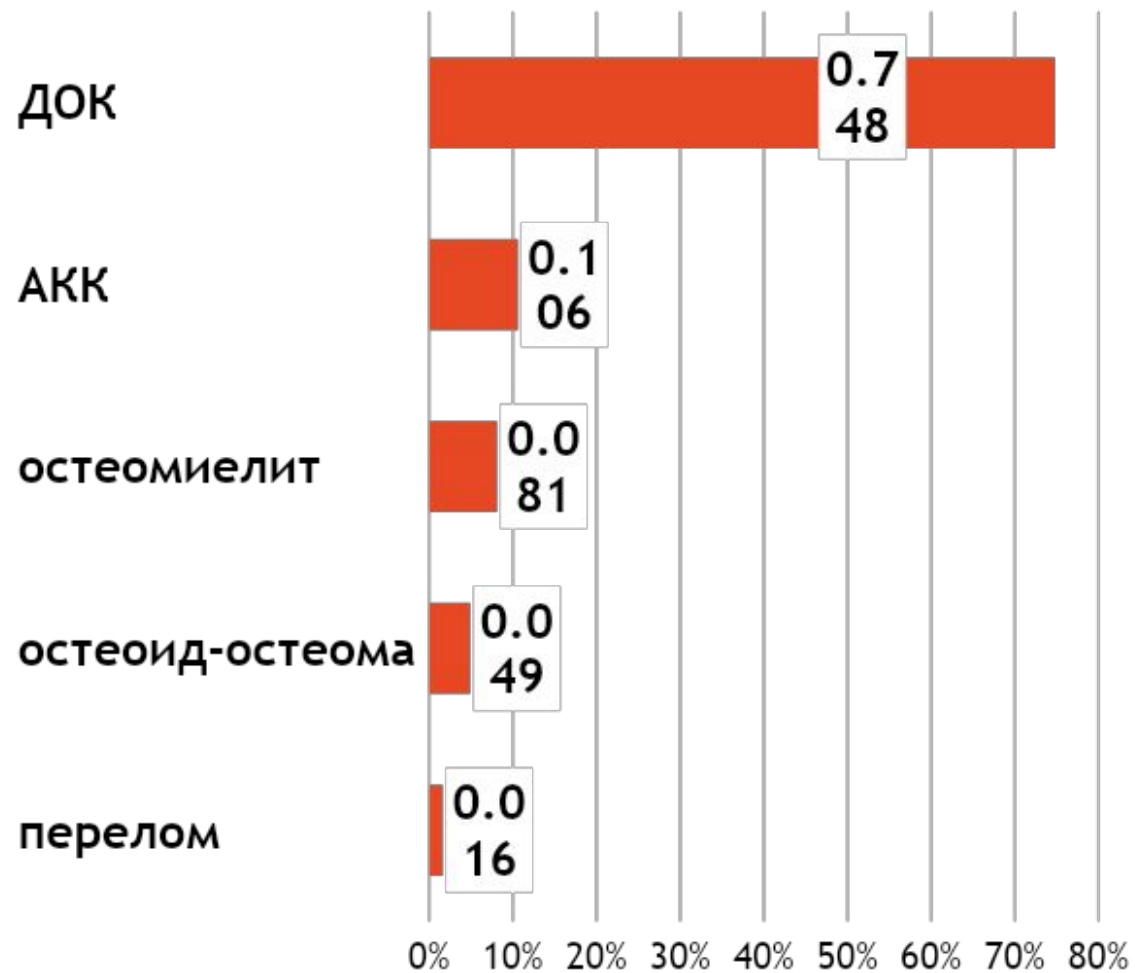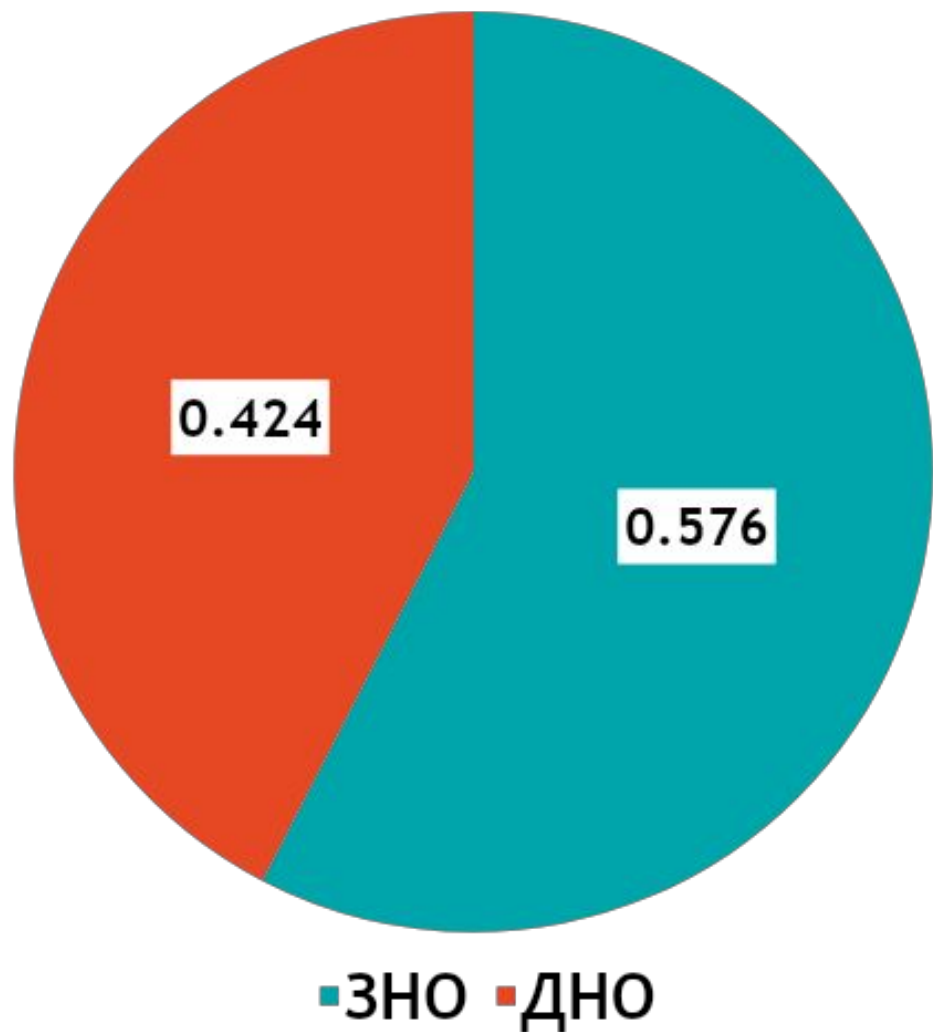
Врач первичного звена

Наличие патологического очага

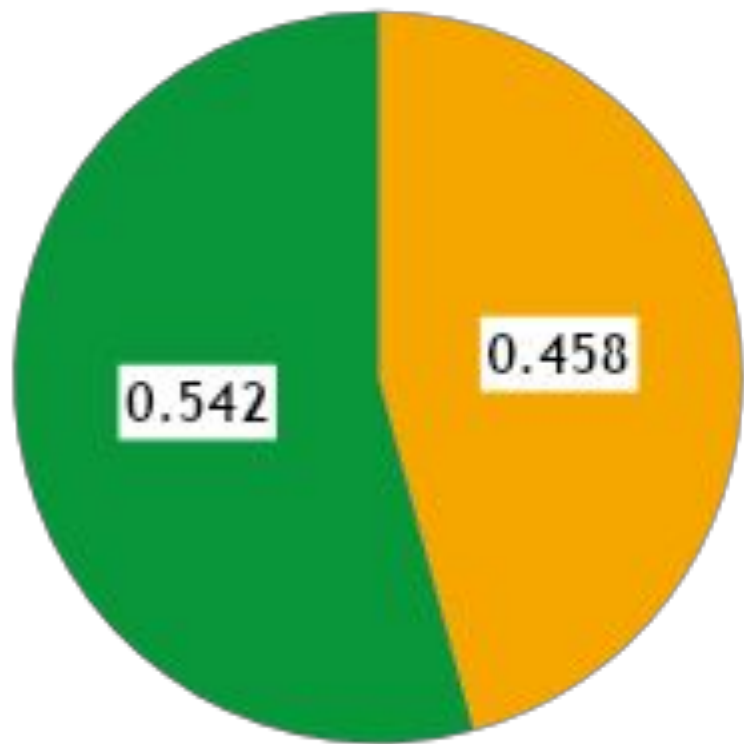
Диагностика

Врач ортопед и/или онколог?

Госпитализированные в 001 ГБУЗ «НПЦ спец.мед.помощи детям ДЗМ»



Диагностика костных сарком

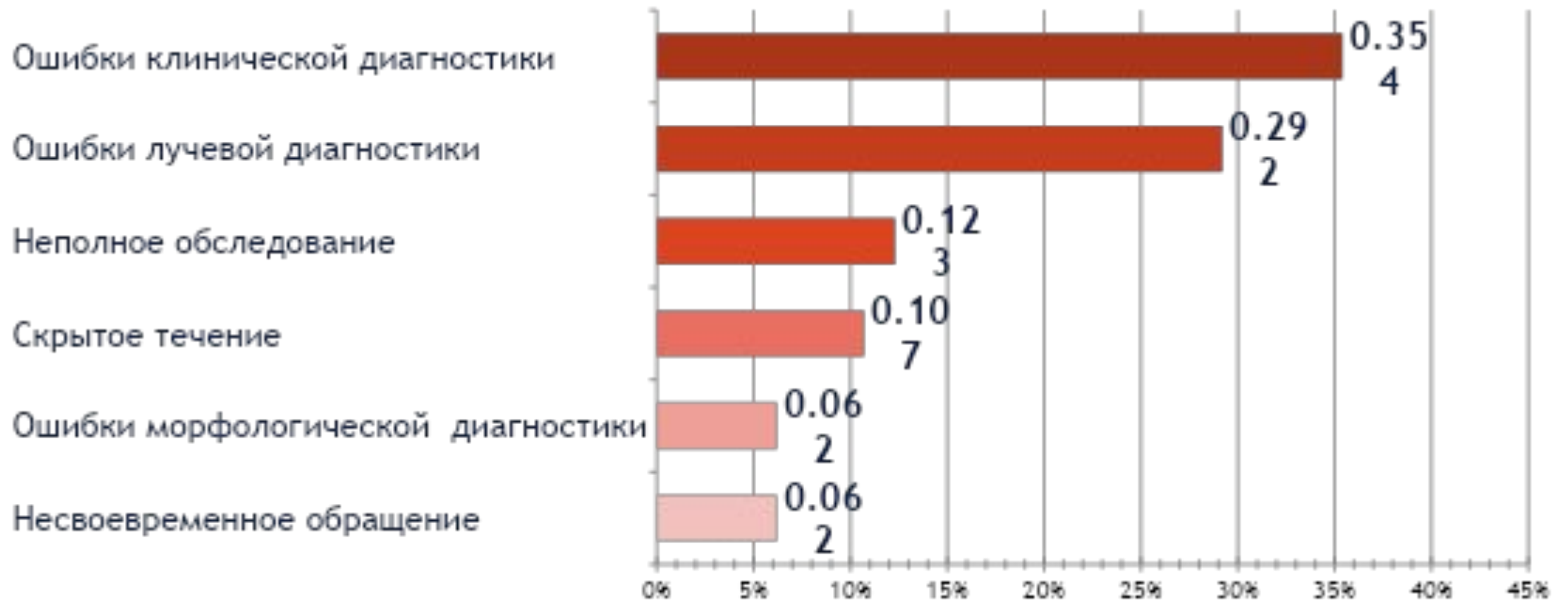


- Своевременная диагностика
- Поздняя диагностика

Причины запущенности*:

- ! Неполное обследование
- ! Длительное обследование
- ! Несвоевременное обращение
- ! Скрытое течение заболевания
- ! Ошибки диагностики

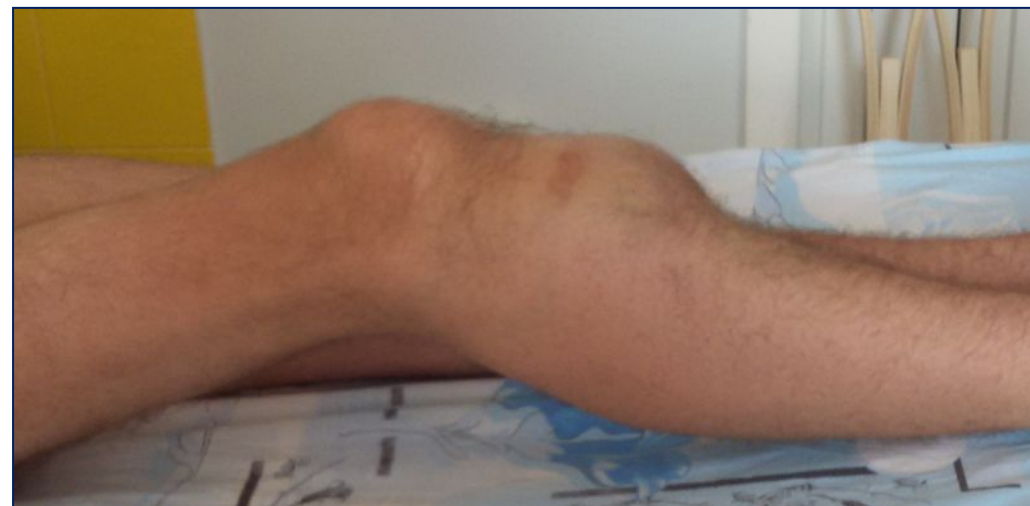Причины несвоевременной диагностики



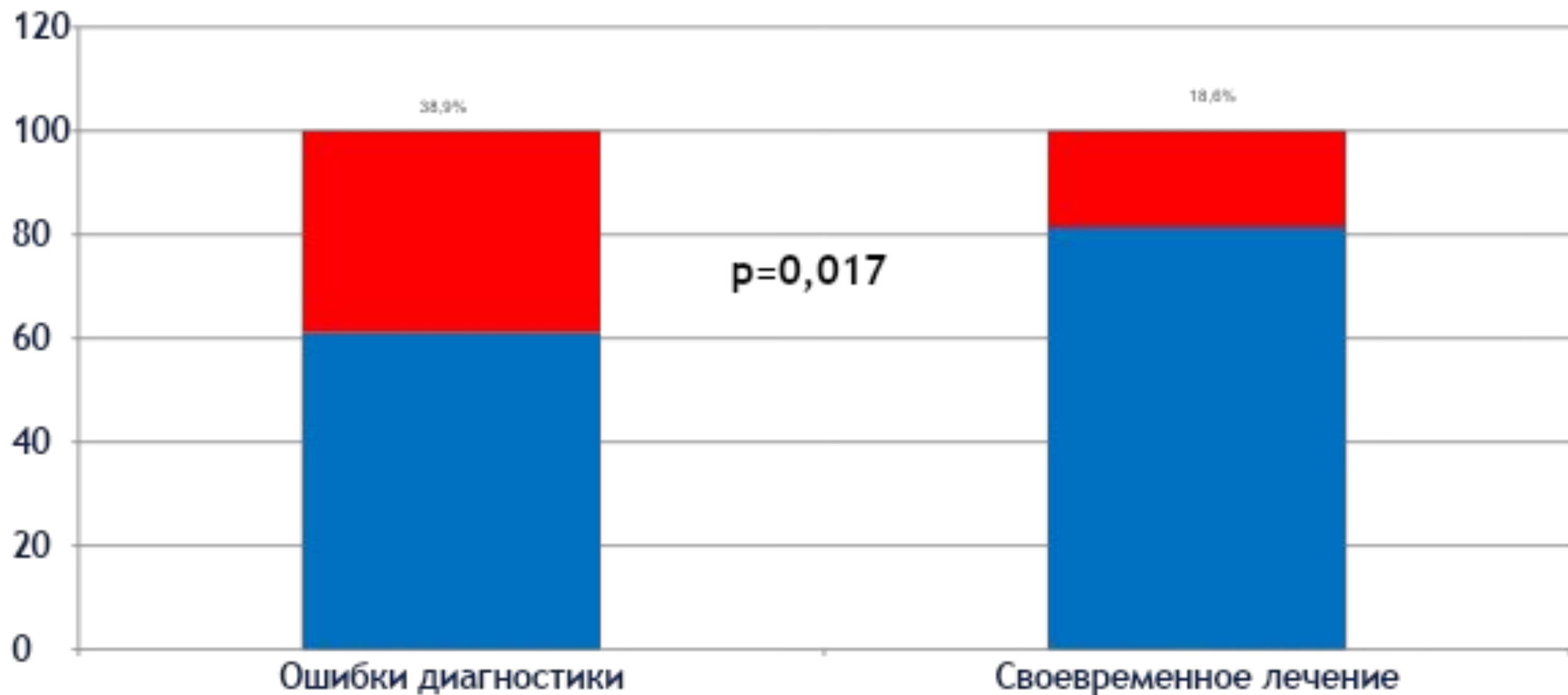
Клиническая диагностика

- Болевой синдром в области конечностей и других частях опорно-двигательного аппарата, особенно сохраняющийся более 2 недель, вне зависимости от наличия или отсутствия травмы в анамнезе;
- Появление опухолевого образования в области костей скелета с тенденцией к увеличению;
- Сохраняющаяся лихорадка неясного генеза;
- Нарушение функции;
- Неврологические нарушения при сдавливании периферических нервных окончаний;
- Патологические переломы в связи с разрушением структуры кости;
- В случае локализации в области грудной клетки могут возникать нарушения дыхания, явления плеврита;
- Для саркомы Юинга бывает характерно появление общих симптомов интоксикации уже в начальной стадии заболевания

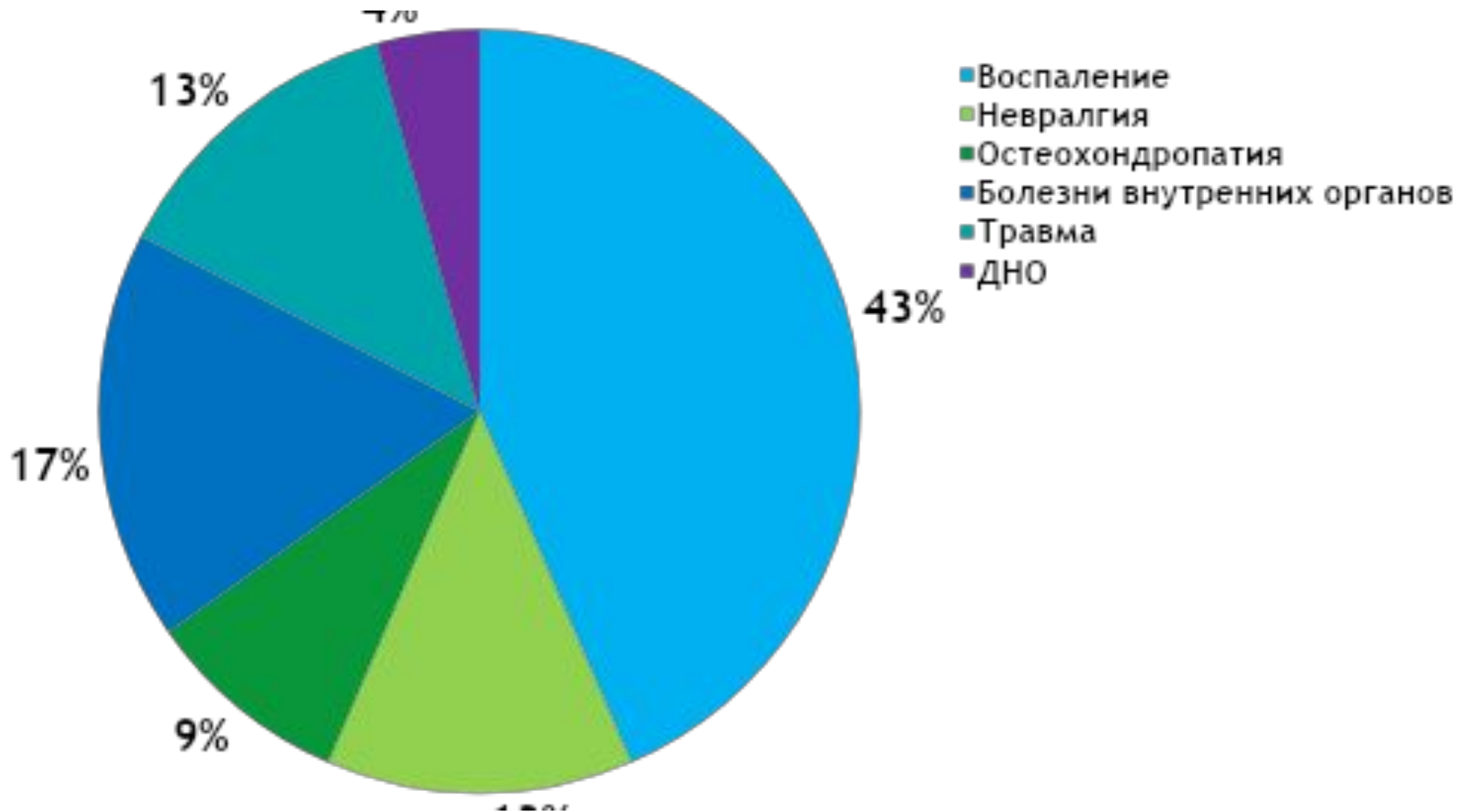
I .	Rubor	—	краснота
II .	Tumor	—	припухлость
III .	Calor	—	жар
IV .	Dolor	—	боль
V .	Functio laesa	—	нарушение функций



■ Локализованные ■ Диссеминированные



Ошибки клинической диагностики



Генетические синдромы

Синдром	ДНО	ЗНО
McCune-Albright (Мак-Кьюна - Олбрайта) синдром: соматическая мутация, активирующей ген <i>GNAS1</i> , кодирующего α - субъединицу G - белка, что повышает выработку цАМФ. Преждевременное половое развитие, тиреотоксикоз	Фиброзная дисплазия, остеодисплазия	ОС
Множественная экзостозная хондродисплазия: наследуется по аутосомно-доминантному типу, вызвана мутациями генов <i>EXT1</i> , сегмент 8q23 - q24), <i>EXT2</i> , сегмент 11p11 - p12 и <i>EXT3</i> на коротком плече 19 хромосомы. Гены <i>EXT1</i> и <i>EXT2</i> - супрессоры опухолевого роста	Множественные костно-хрящевые экзостозы	ХС
Трихоринофалангеальный синдром (Лангера-Гидиона), тип II: вызвана делецией в сегменте 8q24.11 - q24.13, одновременно выключаются гены <i>TRPS1</i> и <i>EXT1</i> , формируется характерное лицо с грушевидным носом, низкорослость, умственная отсталость, микроцефалия, остеохондропатия головки бедренной кости, сколиоз, гипермобильность суставов, рецидивирующие инфекциями верхних дыхательных путей	Множественные костно-хрящевые экзостозы	ХС

Генетические синдромы

Синдром	ДНО	ЗНО
Болезнь Ollier (Оллье): наследуется по аутосомно-доминантному типу, вызывается мутацией гена PTHR1. Сопровождается системным нарушением развития скелета при котором нарушается трансформация хряща в костную ткань, кости укорачиваются и деформируются	Хондроматоз	ХС
Синдром Maffucci (Мафуччи), множественный энхондроматоз: этиология неизвестна, характеризуется наличием множественных энхондром и гемангиом кожи над энхондромами. В 15% случаев развиваются злокачественные опухоли: ЦНС, щитовидной и паращитовидных желез, надпочечников, яичников, рак молочной железы	Хондроматоз	ХС

Дифференциальная диагностика

ДНО

Остеохондрома

Хондрома

Синовиальный хондроматоз

Хондромиксоидная фиброма

Хондробластома

Остеома

Остеобластома

Десмопластическая фиброма

Гигантоклеточная опухоль

СКК, АКК, САКК

Фиброзная, остеофиброзная дисплазия

ЗНО

ХС, паростальная ОС

ХС

Паростальная ОС

Злокачественная ГКО, ТА ОС

Злокачественная ГКО, ТА ОС, ХС

Метастазы

ОС

Злокачественная ГКО, ТА ОС, фибросаркома

Злокачественная ГКО, ТА ОС

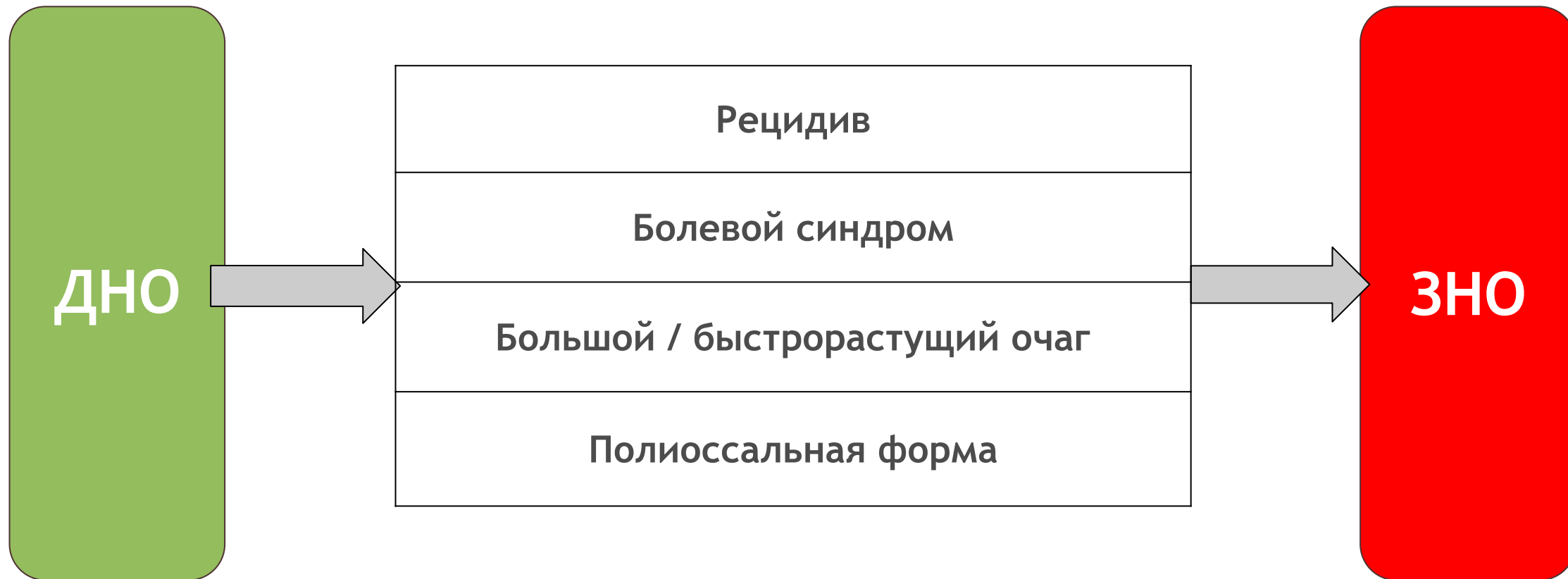
Злокачественная ГКО, ТА ОС

Адамантинома, СЮ, ОС

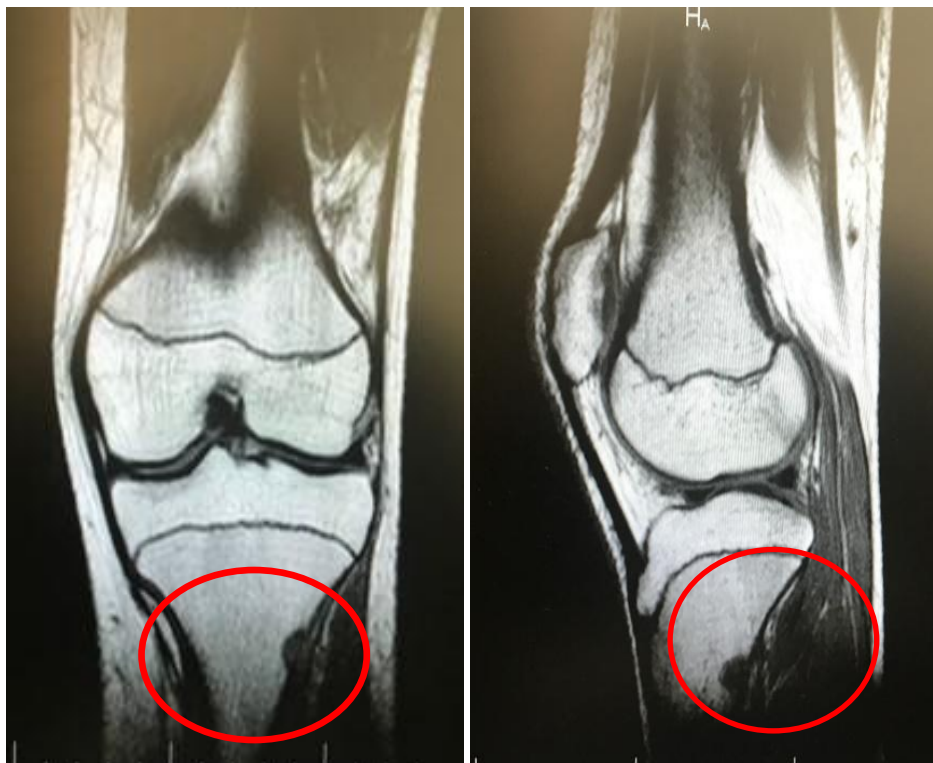
Малигнизация (ВОЗ, 2020)

- Остеохондрома - 1%, множественные - 5%
- Хондробластома - метастазирует в легкие
- Синовиальный хондроматоз - 5-10%
- Центральная атипичная хрящевая опухоль, вторичная атипичная хрящевая опухоль/хондросаркома G1 - смертность в 5% случаях, при аксиальной локализации
- Остеобластома - крайне редко
- Эпителиоидная гемангиоэндотелиома — смертность в 20% случаях, при множественном поражении
- ГКО — метастазирует в легкие в 7%

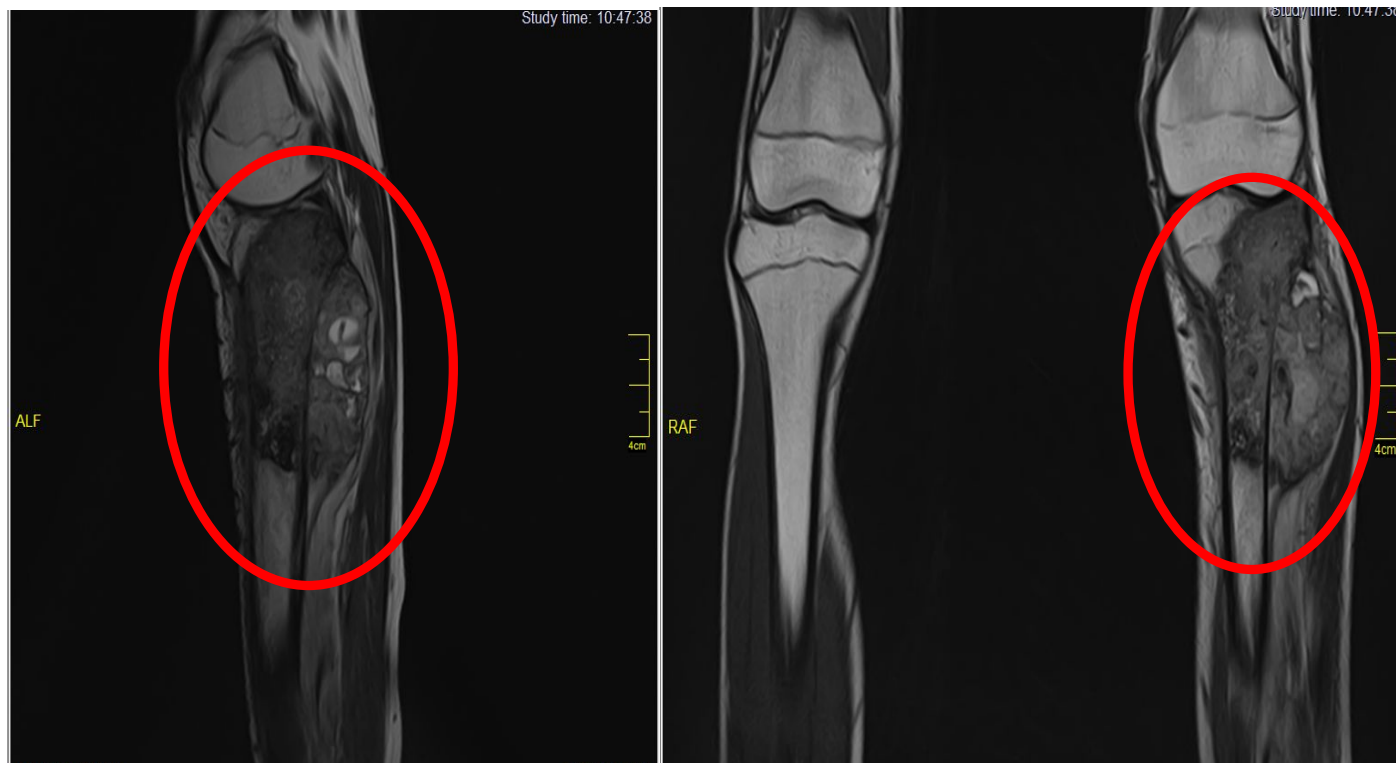
Малигнизация (ВОЗ, 2020)



Остеосаркома левой большеберцовой кости, T2N0M0. Стадия IIB

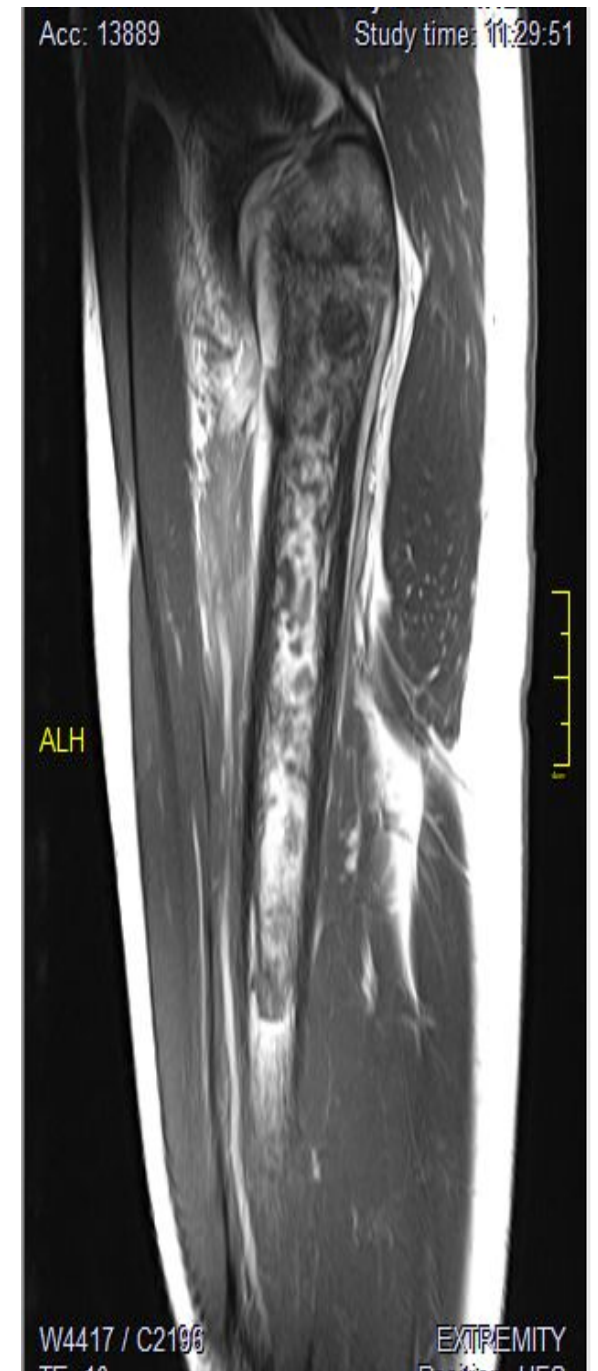
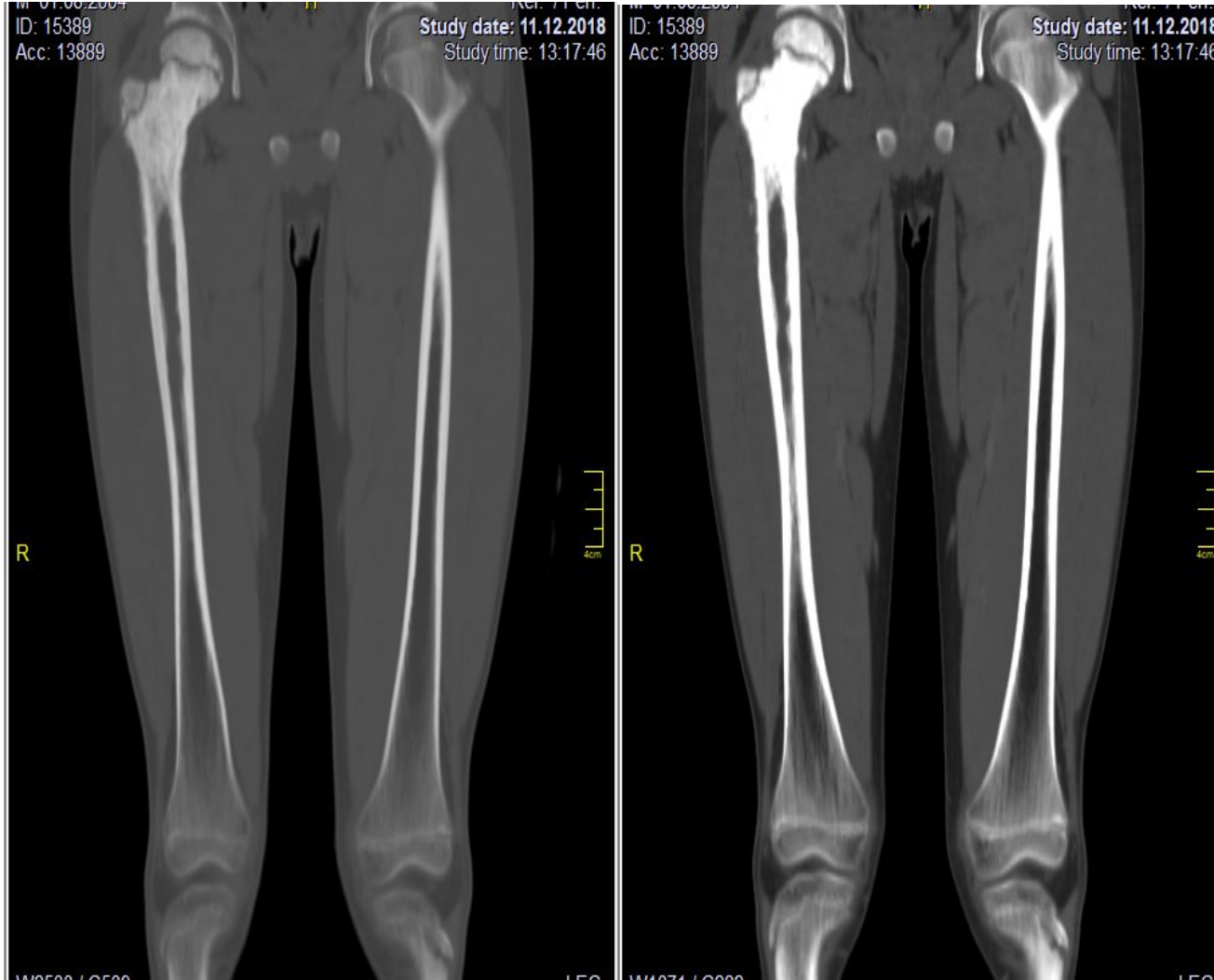


22.02.2017



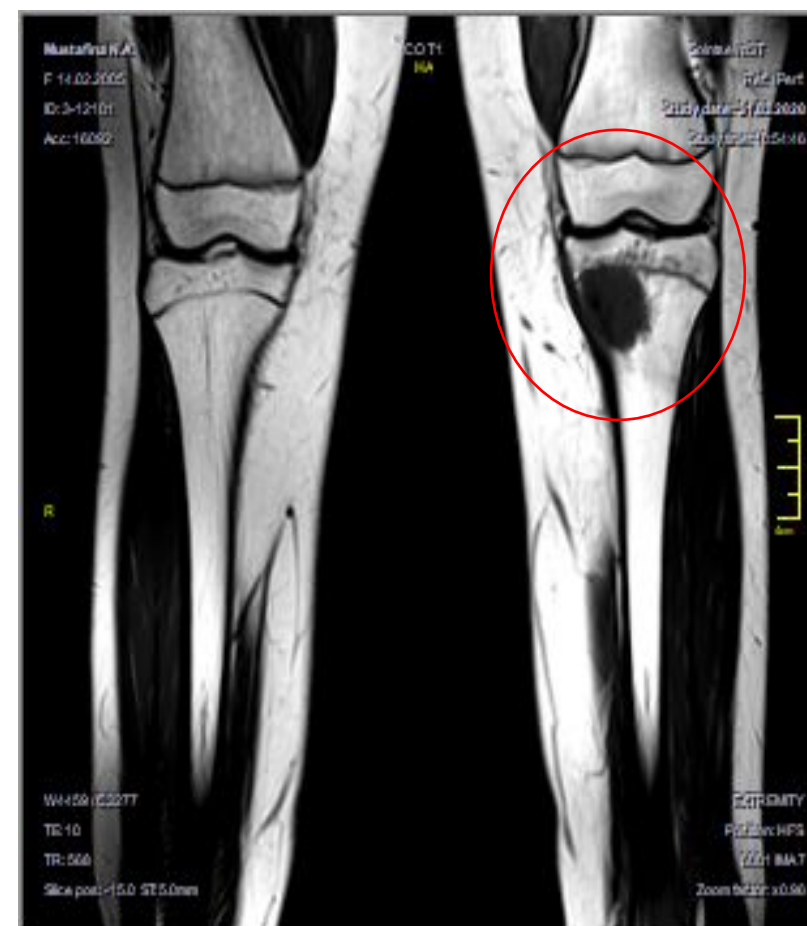
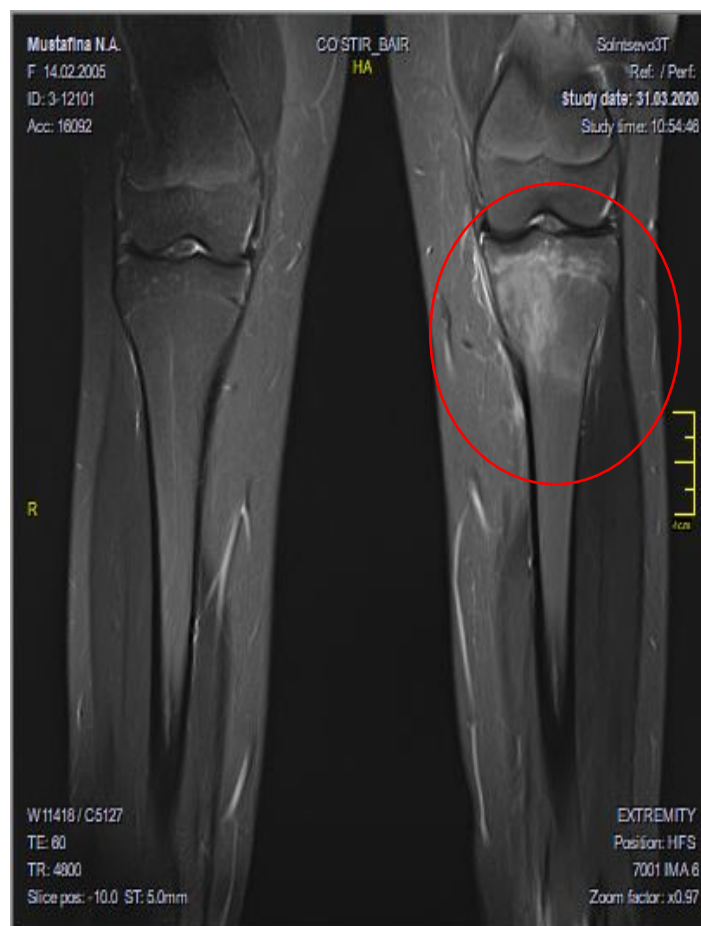
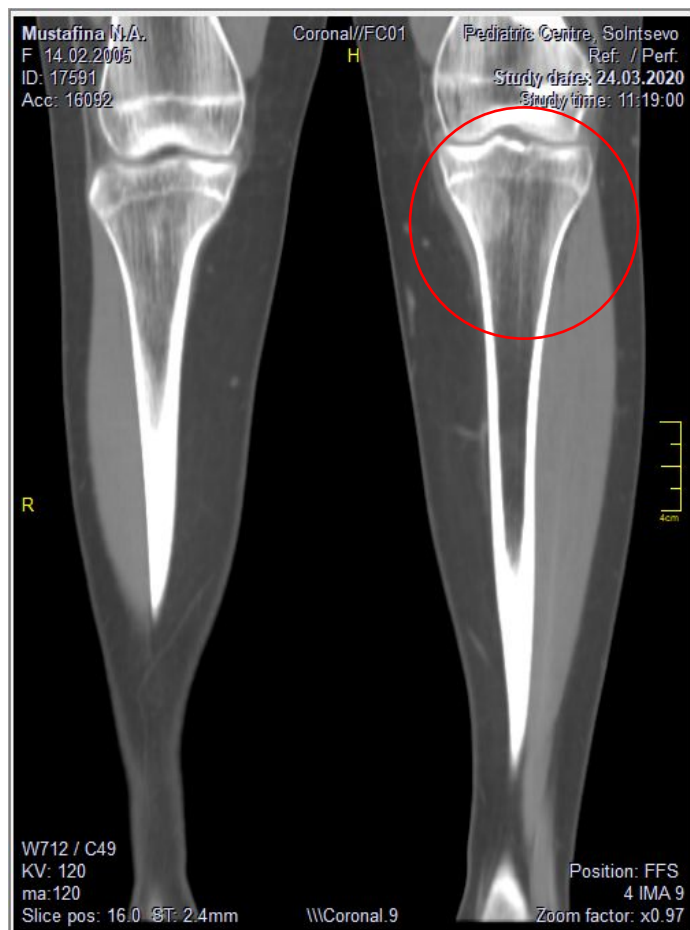28.08.2017

Остеосаркома проксимального эпиметадиафиза правой бедренной кости. T2N0M1a. Стадия IVA.

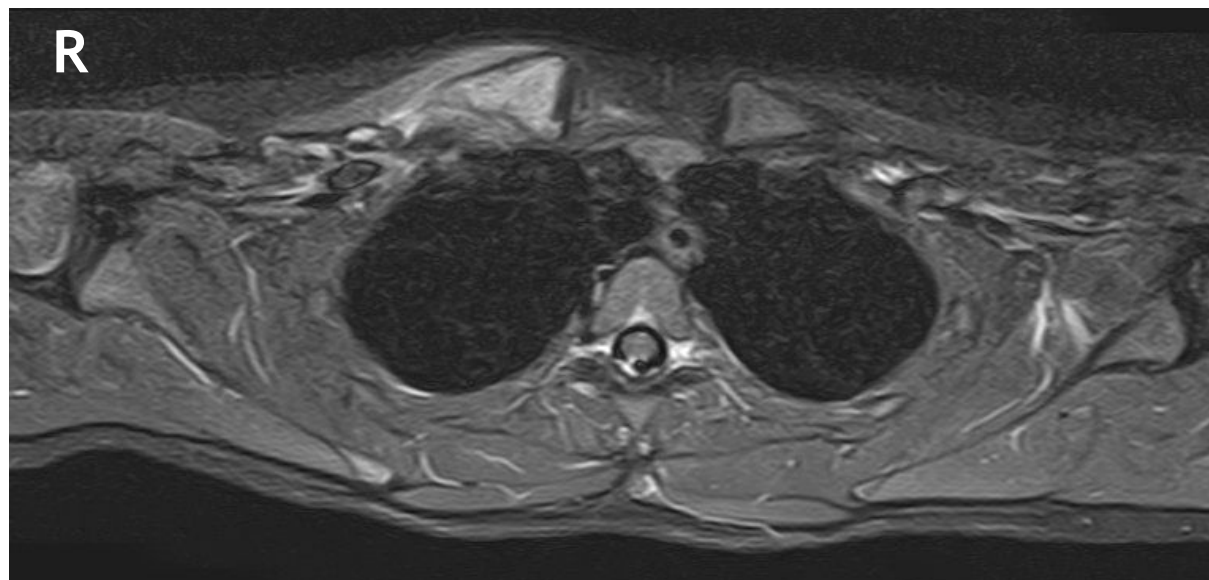
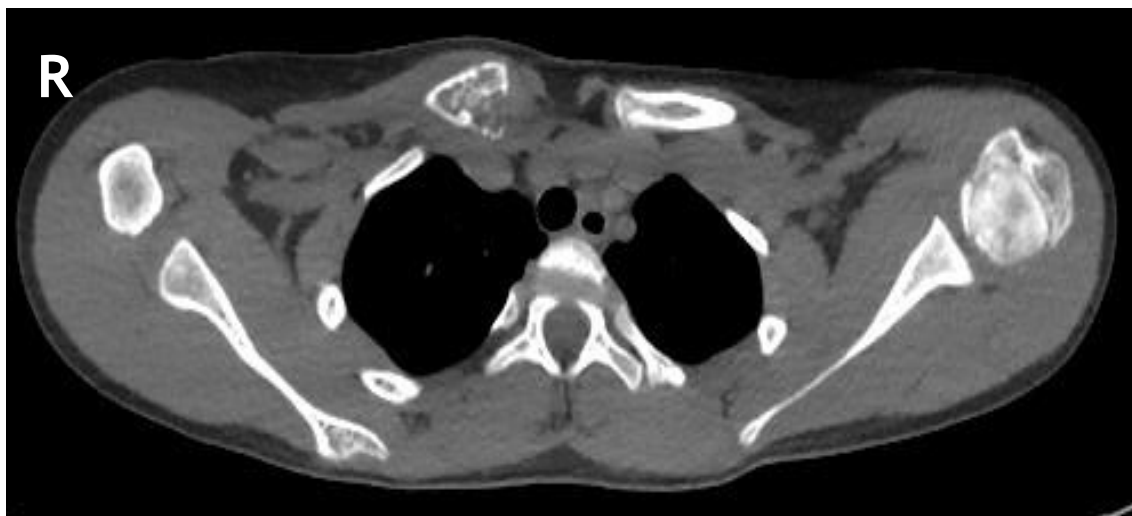
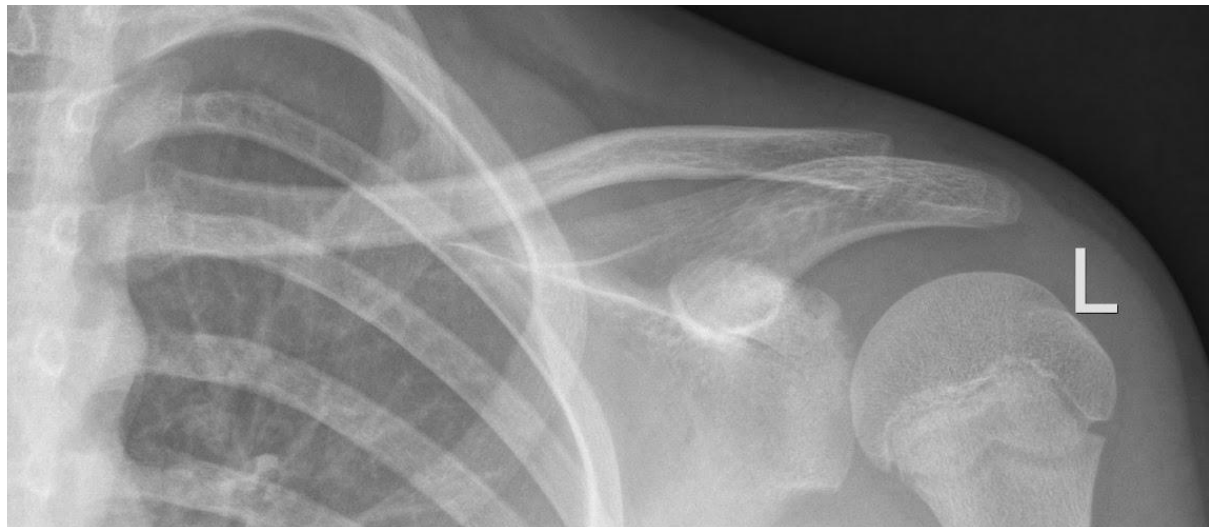
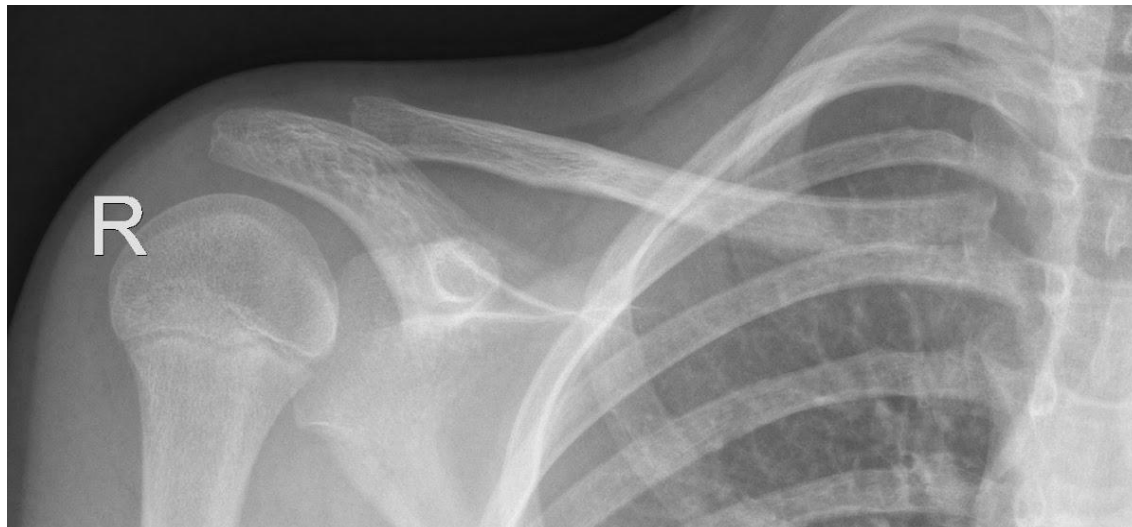

W4417 / C2196
TE: 40
EXTREMITY
Position: LEG

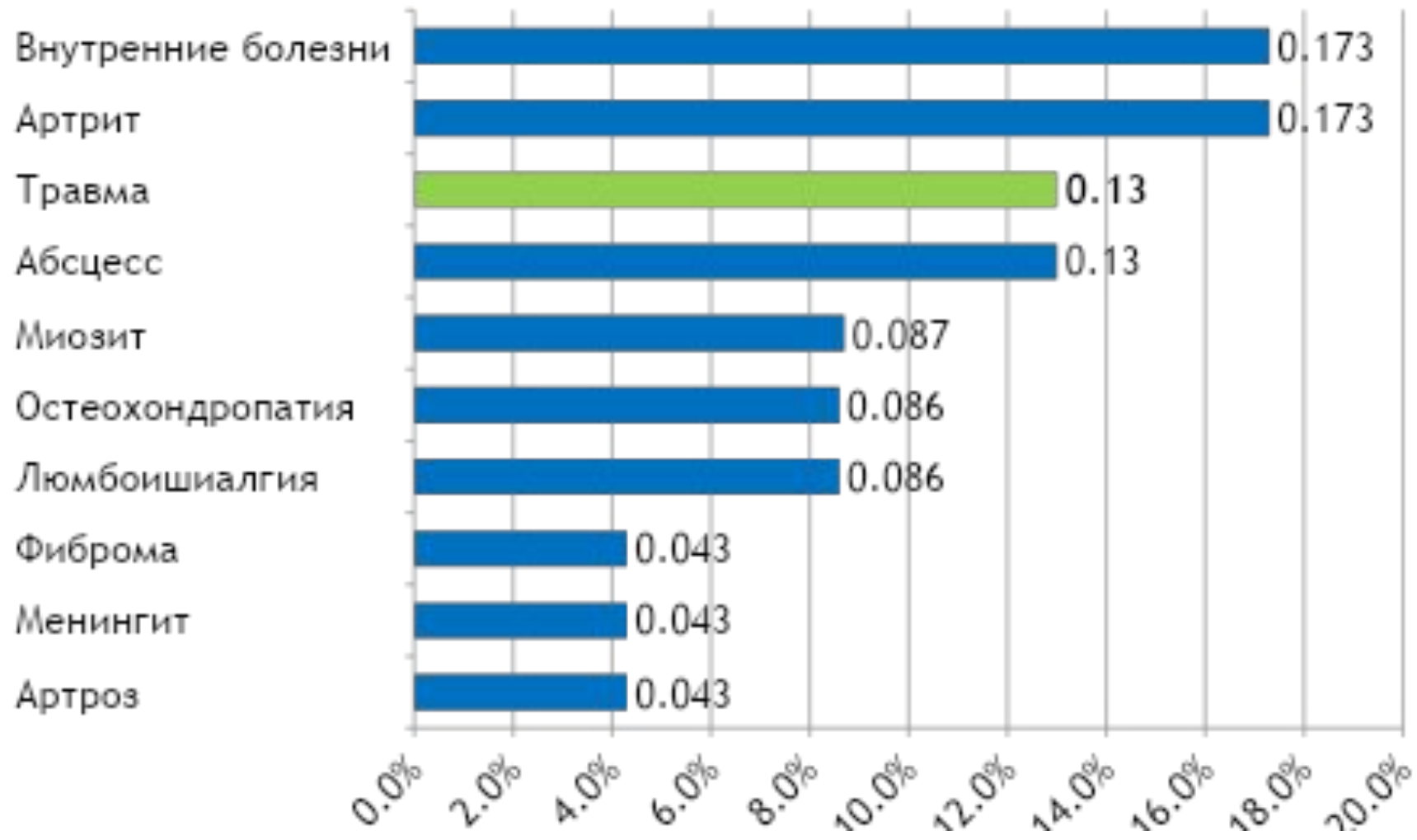
Остеосаркома проксимального эпиметадиафиза левой большеберцовой кости. T2N0M0. Стадия IIB.



M86.8 – острый остеомиелит правой ключицы



Ошибки клинической диагностики костных сарком у детей*



Переломы костей

Травматические

одномоментное воздействие
чрезмерной механической силы

Патологические

незначительное механическое
воздействие

**обусловлены
патологическими
изменениями в кости**

!! Предшествующая травма не исключает злокачественную опухоль и не должна препятствовать надлежащим диагностическим процедурам:
лучевым (КТ/МРТ) и морфологическим (биопсия)

Чрезкостный остеосинтез

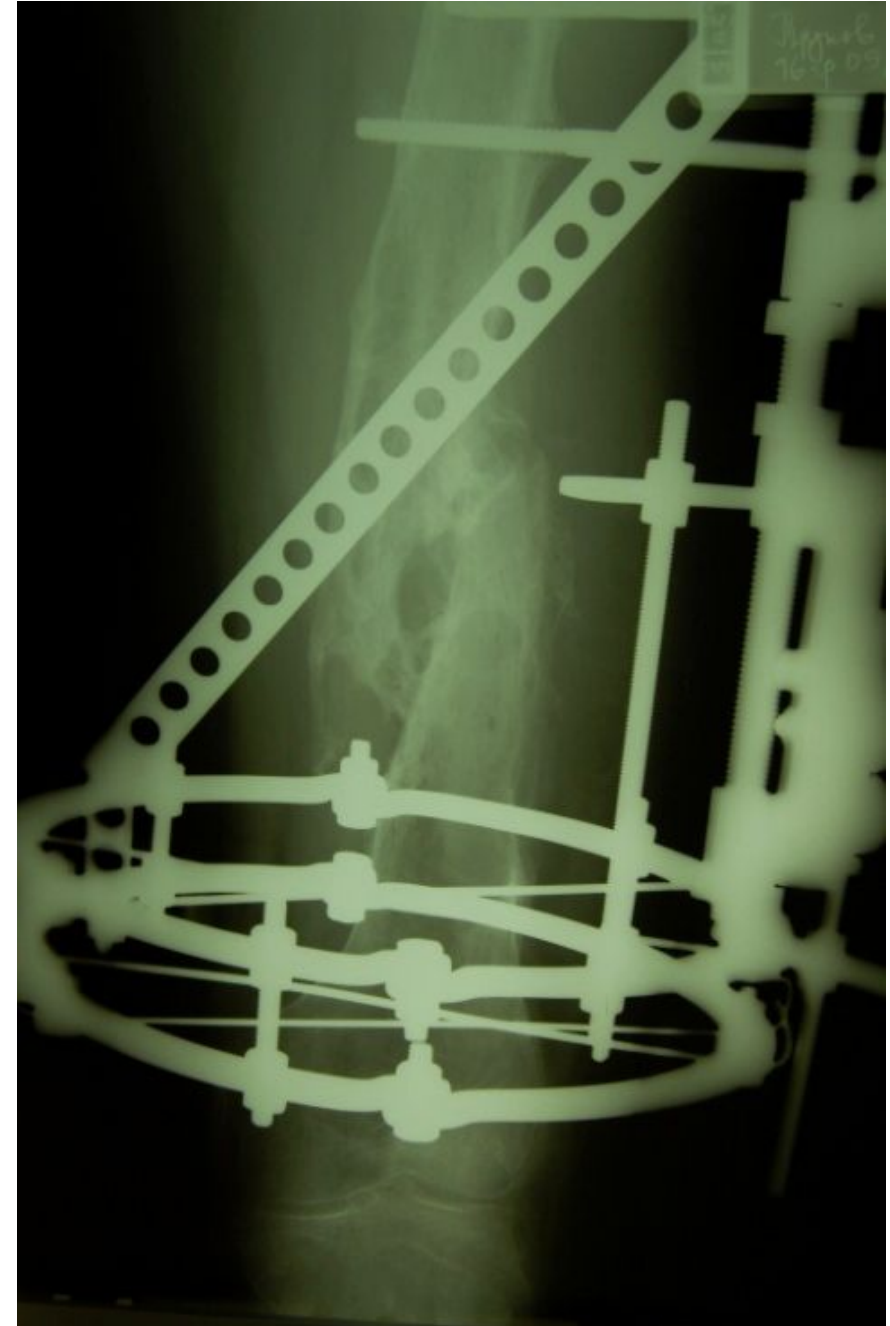
Рентгенограмма левой бедренной кости ребенка Т., 13 лет

Диагноз: «закрытый косой (спиральный) перелом средней трети диафиза левой бедренной кости».

Лечение: 1 этап – скелетное вытяжение, далее наложение спице-стержневого аппарата.

Верификация диагноза остеосаркома через 1 мес. после перелома.

Осложнения основного заболевания:
множественные mts в легкие

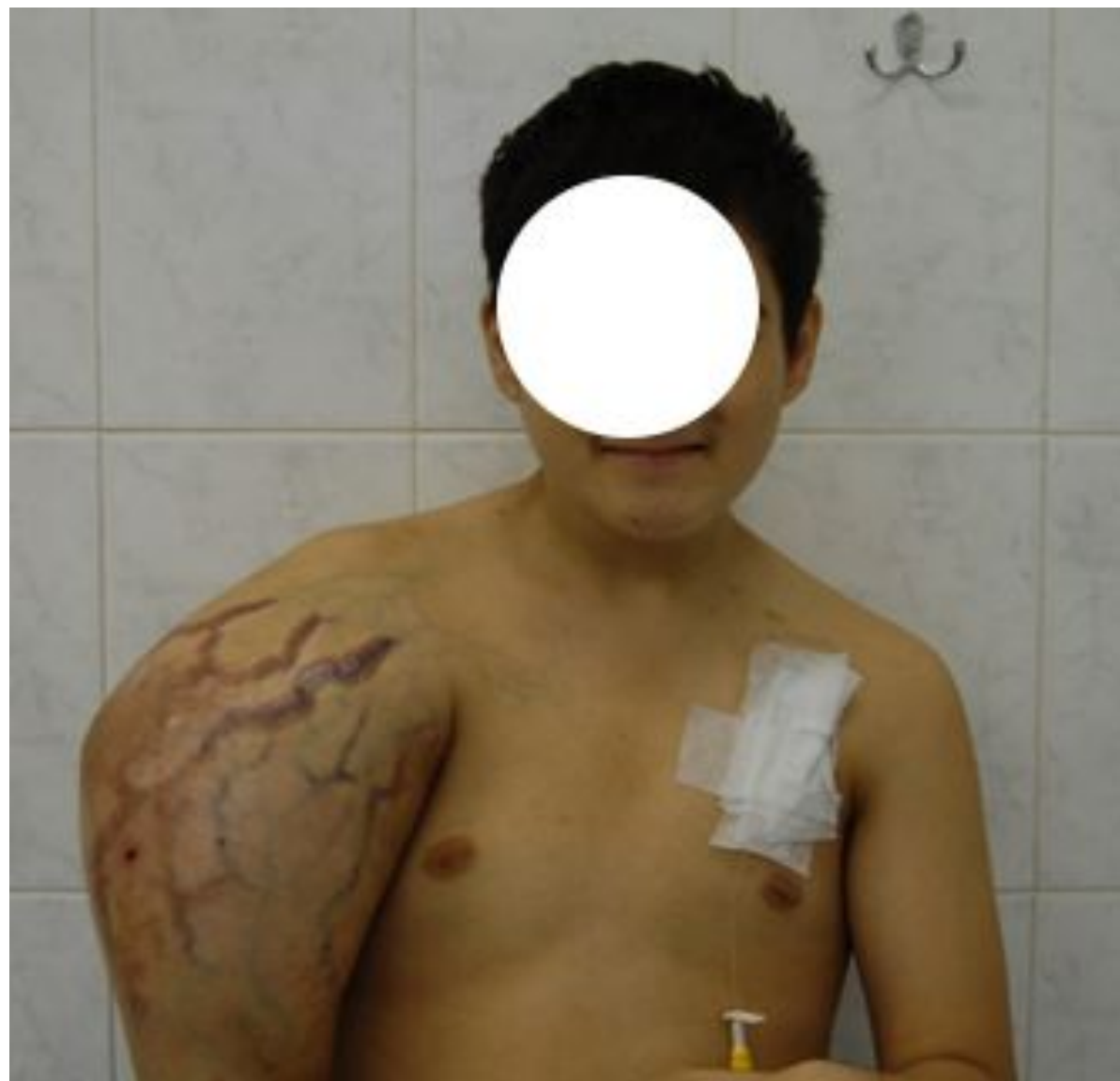

Иммобилизация гипсовой лонгетой

Ребенок Б., 15 лет, анамнез заболевания более года, **диагноз не установлен**

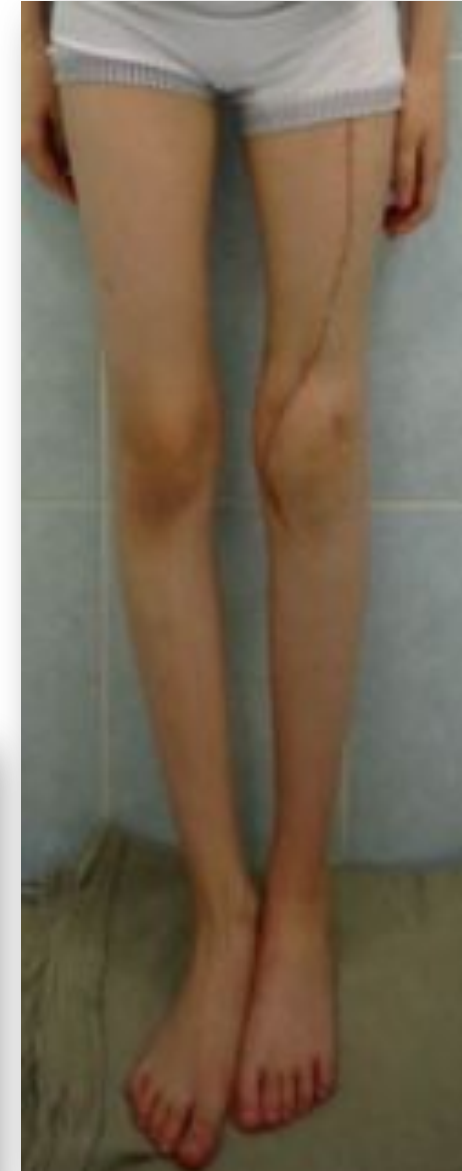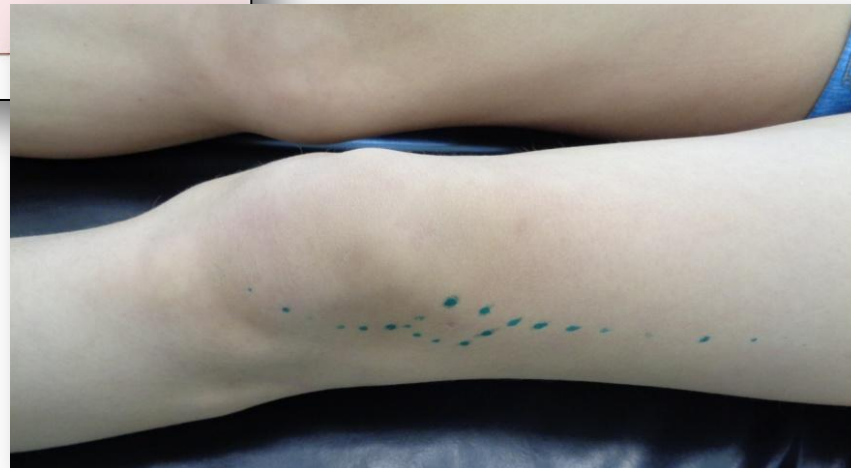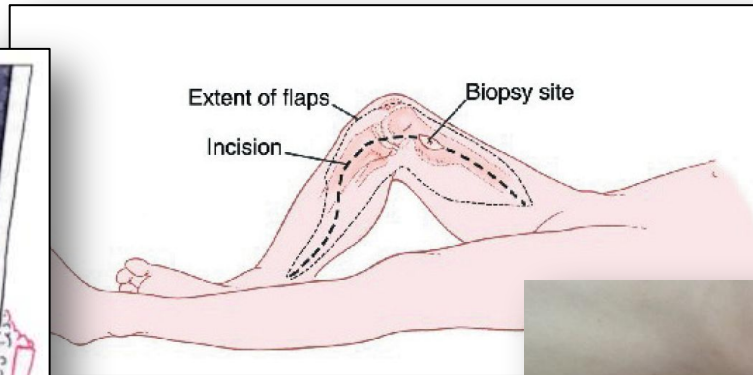
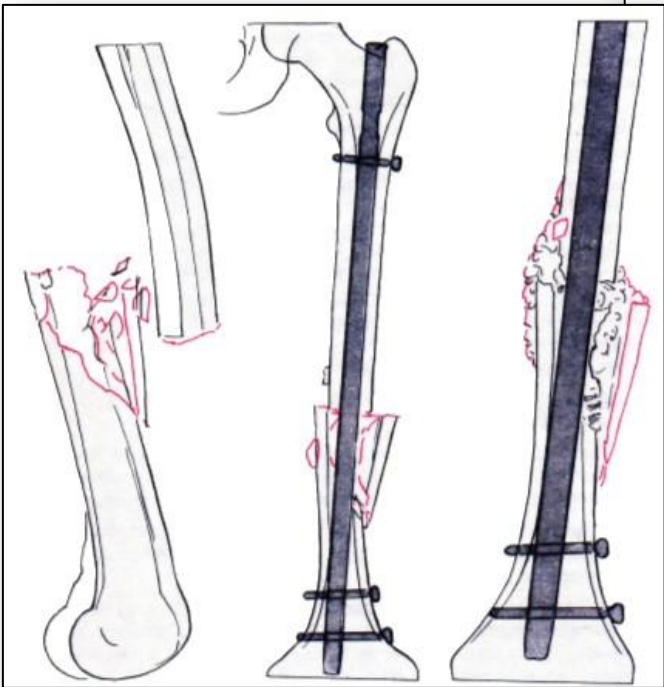
Закрытый оскольчатый патологический перелом, иммобилизация на 20 дней

Отрицательная динамика. Верификация диагноза остеосаркомы через 3 мес. после перелома.

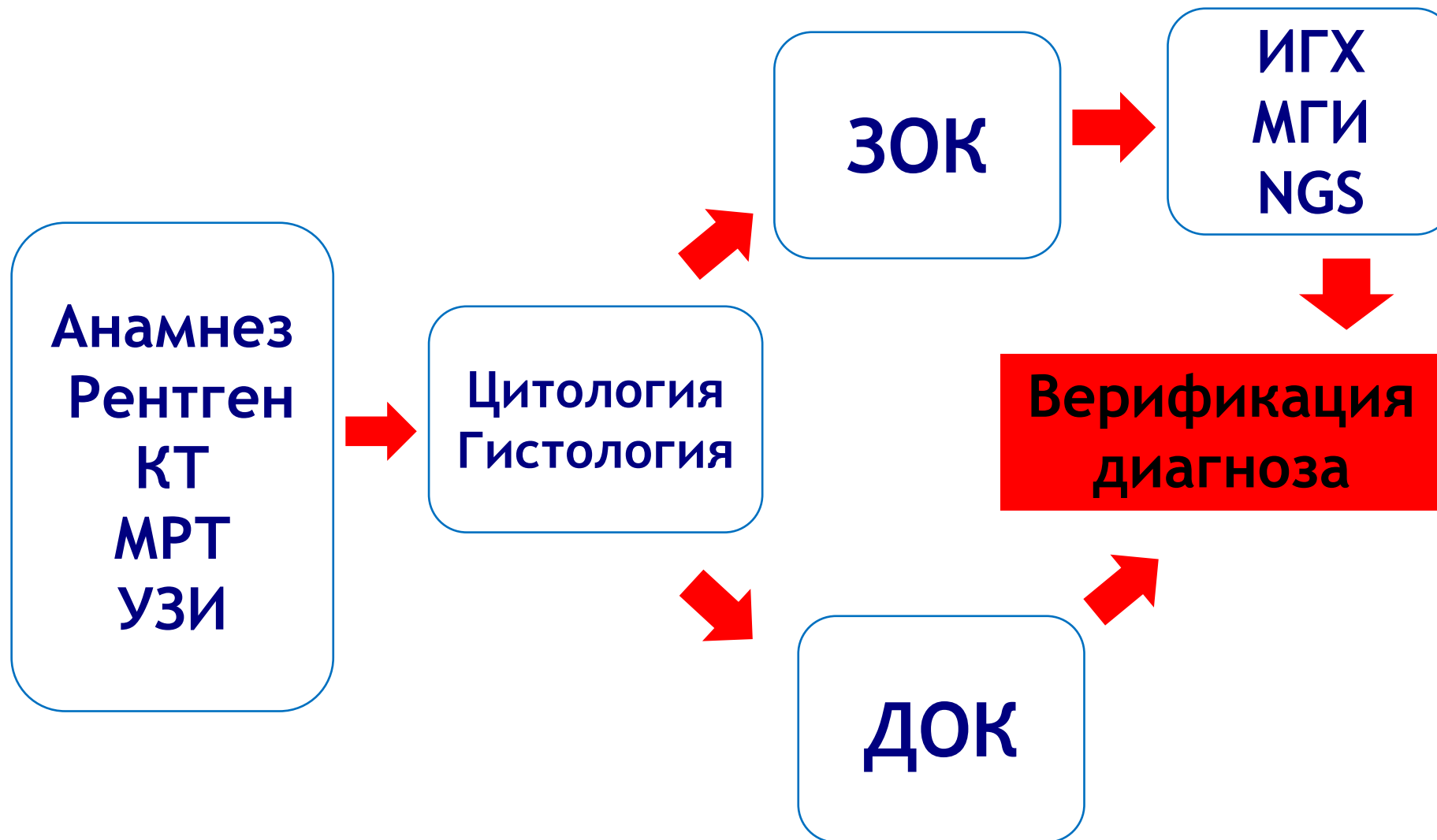


Почему **противопоказан** **внутренний (очаговый) остеосинтез** **НВ!**

- При наличии перелома необходимо исключить патологический процесс, при подозрении на любой патологический очаг - провести адекватную визуализацию, включая МРТ, с последующей биопсией в специализированном учреждении
- Патологические переломы фиксируются только гипсовой повязкой или брейсом/ортезом. Внутренняя фиксация противопоказана при первично-диагностированном процессе, поскольку она контаминирует опухолевыми клетками не только кость на всем протяжении, но и мягкие ткани, что увеличивает риск локального рецидива и дистанционного метастазирования



Клинико-морфологический диагноз, верификация





Ст. 1095, ст. 1079 ГК РФ

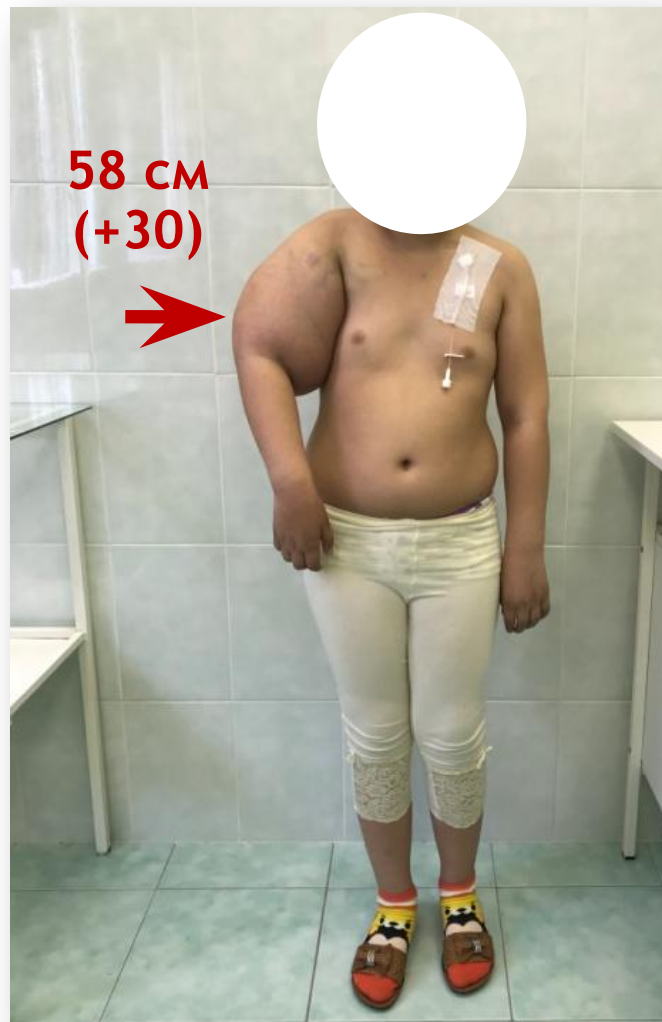
Ч. 2 ст.118 УК РФ

Причинение вреда, вследствие ненадлежащего исполнения профессиональных обязанностей

Ненадлежащее, преступно-неосторожное оказание медицинской помощи

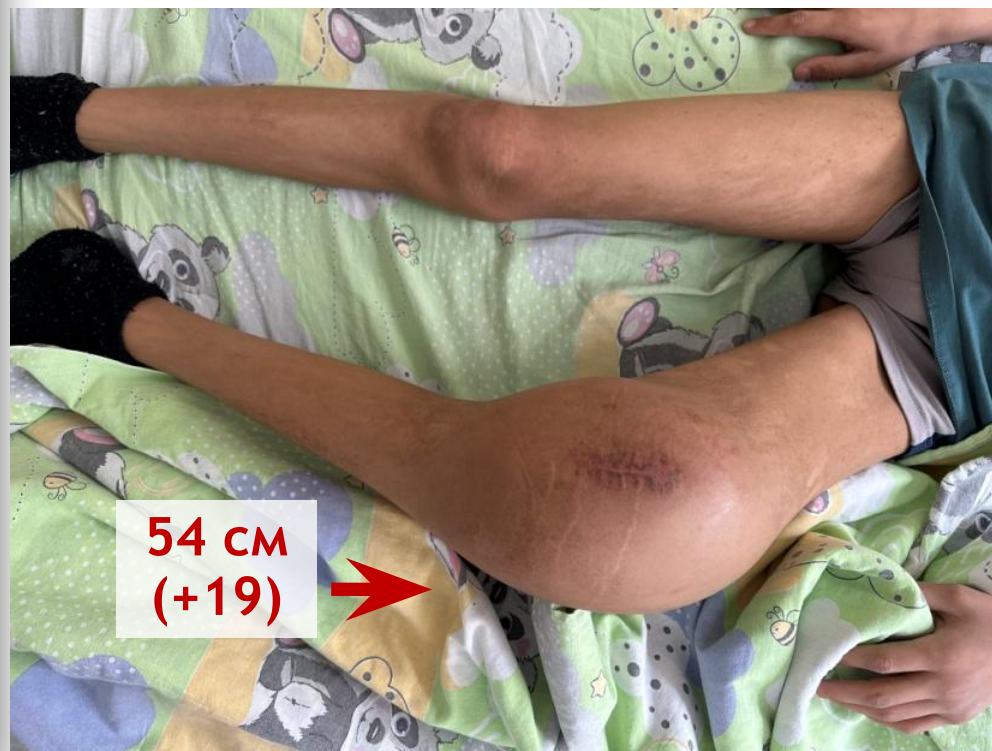
Неосторожная вина - преступная небрежность, преступная самонадеянность, преступное невежество

**Саркома Юинга правой
плечевой кости, T3N0M1a**



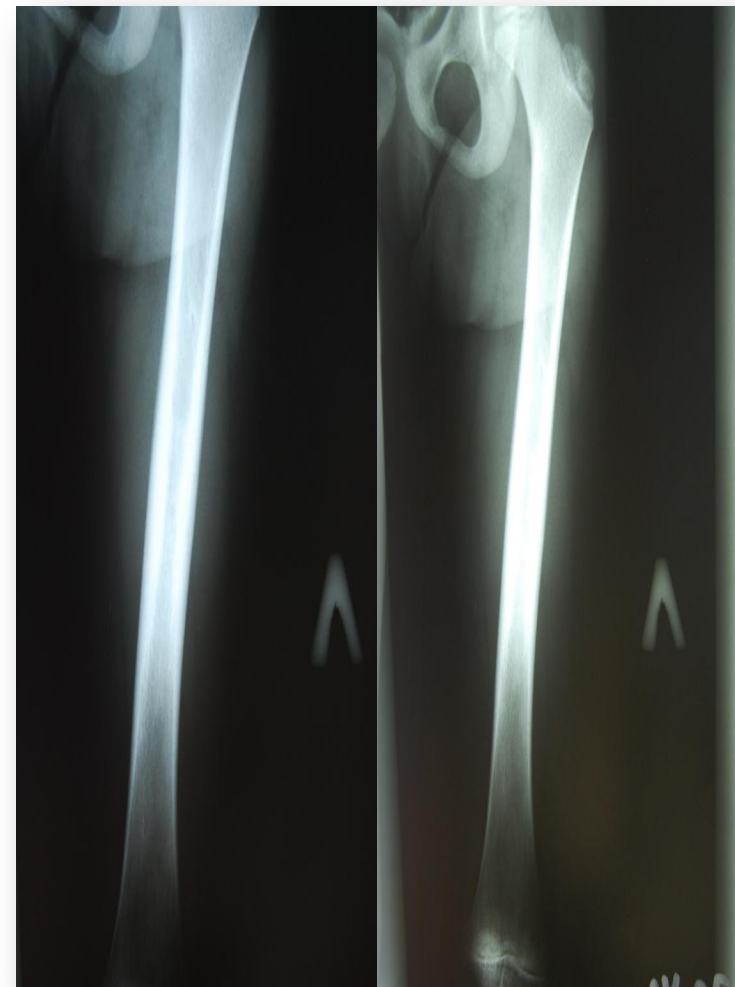21.06.2017

**Остеосаркома левой бедренной
кости, T2N0M0**



03.04.2023

**Саркома Юинга левой
бедренной кости, T2N0M1a**



Дата диагноза: 08.06.2009
Жива без болезни

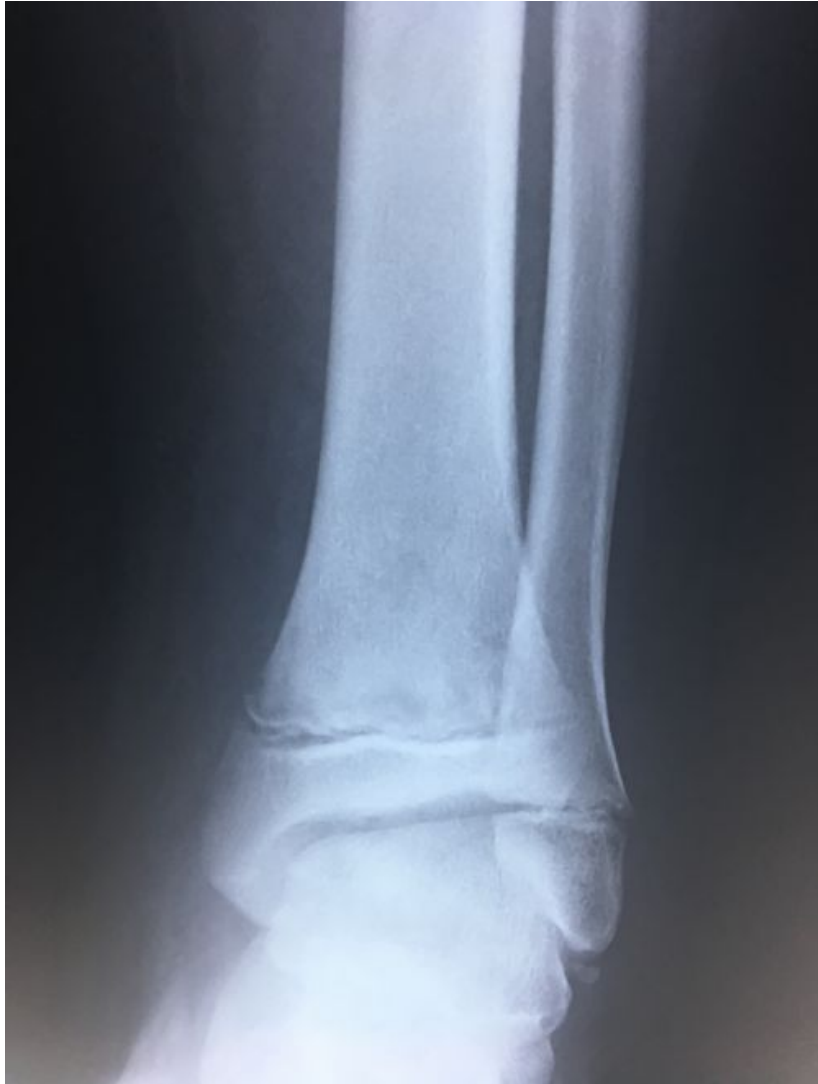Выводы

1. Причины запущенности процесса обусловлены неполным обследованием и ошибками диагностики. Преобладают ошибки клинической и лучевой диагностики
2. При несоответствии жалоб клинической картине и данным рутинных методов диагностики необходимо углубить диагностический поиск
3. Недопустимо оставлять ребенка под динамическим наблюдением необследованным или обследованным недостаточно, тем более нельзя при не верифицированном диагнозе назначать методы лечения, провоцирующие опухолевый рост
4. Несвоевременная диагностика злокачественных опухолей костей приводит к инициальному метастазированию у детей, $p = 0,017$
5. Рациональный алгоритм диагностики, включающий применение комплексного обследования, МРТ/КТ при первичном обращении, позволяет выявить опухолевый процесс на ранних стадиях и обеспечить своевременное начало противоопухолевого лечения

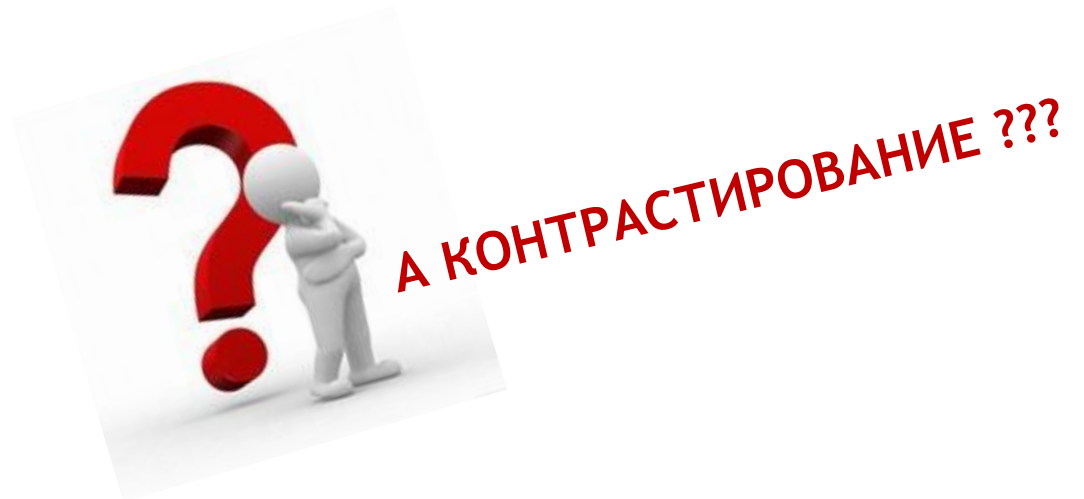Заболевания детского возраста имитирующие опухолеподобное поражение кости

- Воспалительные заболевания
- Аутоимунные процессы
- Нарушения обмена веществ
- Эндокринные заболевания
- Врожденные наследственные заболевания скелета
- Доброкачественные опухоли
- Опухолеподобные заболевания
- Злокачественные новообразования костей и мягких тканей
- Посттравматические изменения

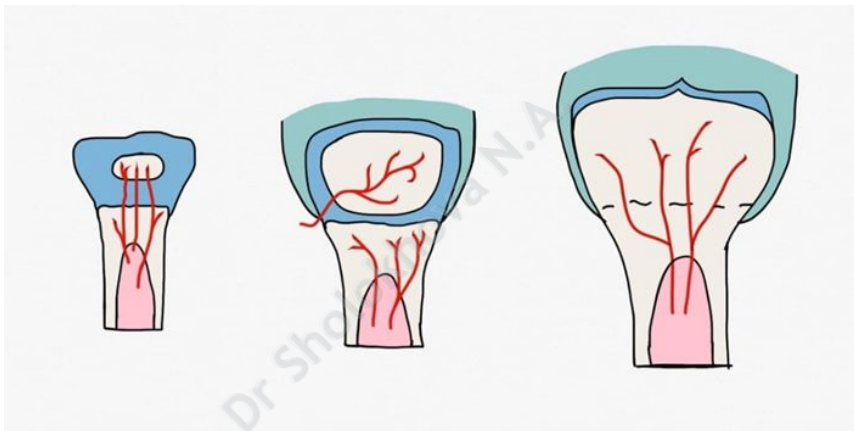
Что делать?



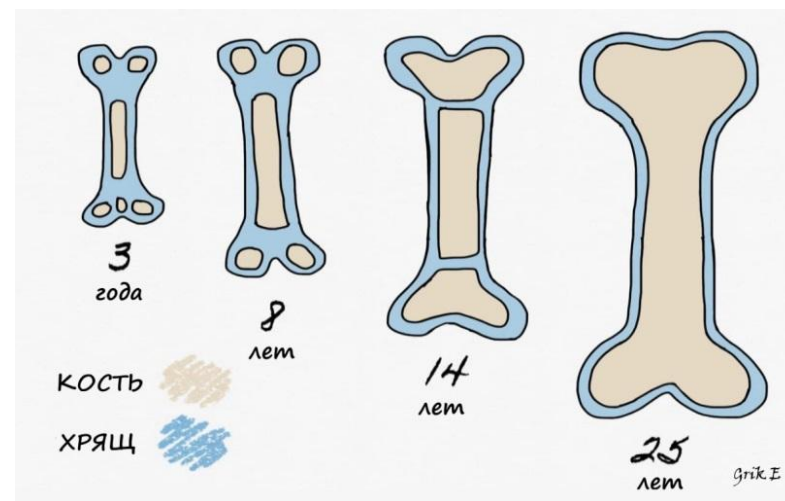
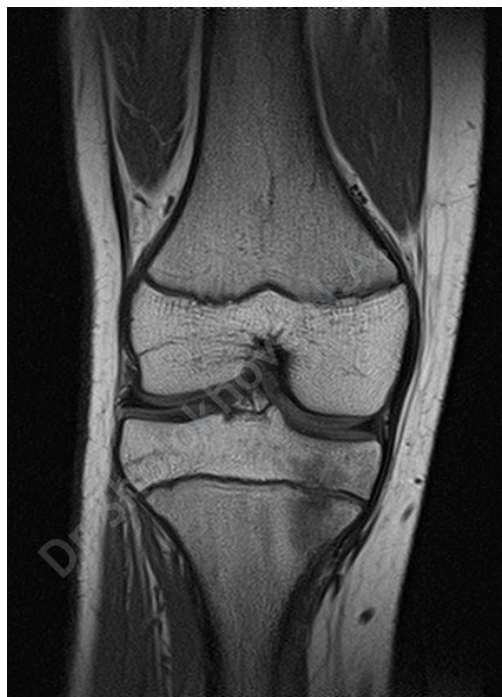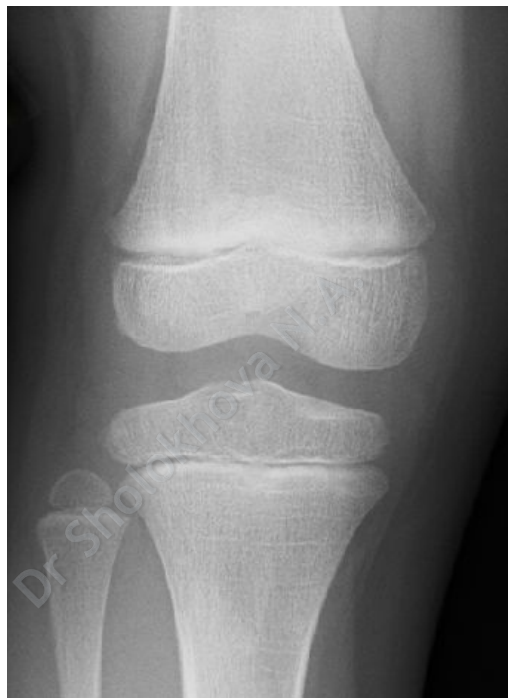- ✓ Стандартная рентгенография/ томосинтез
- ✓ Ультразвуковое исследование
- ✓ Магнитно-резонансная томография
- ✓ Мультисрезовая компьютерная томография
- ✓ Конусно-лучевая компьютерная томография



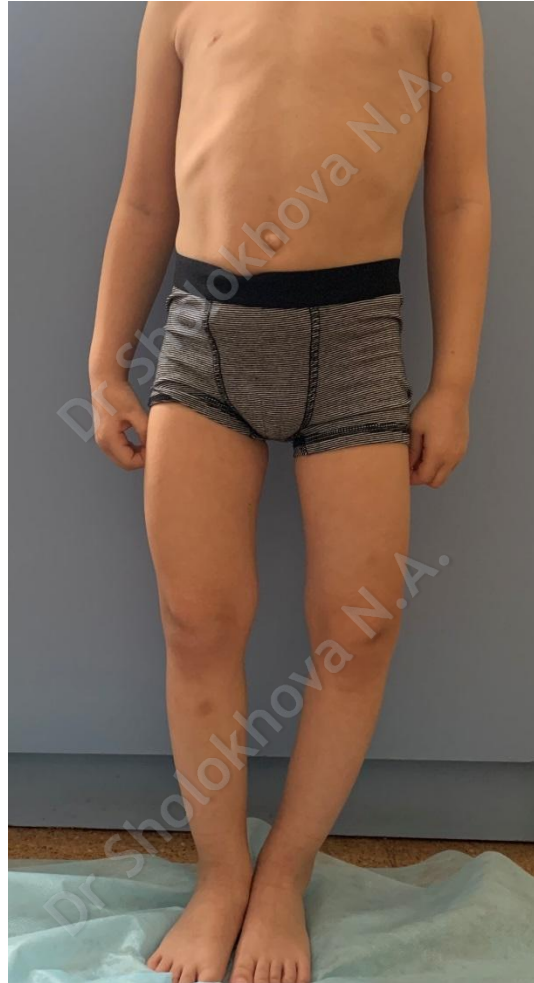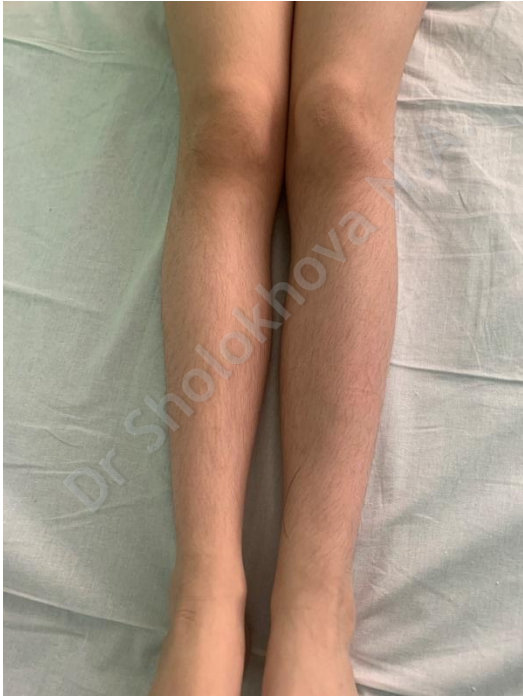Анатомо-физиологические особенности формирования скелетно-мышечной системы



- ✓ Интенсивное кровоснабжение и иннервация метаэпифизарных отделов
- ✓ Хондробласты фазарной зоны расположены хаотично – не обеспечивают барьерную функцию и прочное соединение эпифиза и метафиза кости
- ✓ Пролонгированный по времени процесс окостенения



Клинические проявления



Травма в анамнезе

- ✓ Болевой синдром: интенсивность и длительность
- ✓ Ответ на обезболивающие препараты (НПВС, аспирин)
- ✓ Наличие реакции мягких тканей
- ✓ Наличие патологического перелома
- ✓ Увеличение патологического очага
- ✓ Данные лабораторных обследований

Длительный болевой синдром более 14 дней

Какой метод лучевой диагностики наиболее целесообразен?

? Стандартная рентгенография / томосинтез

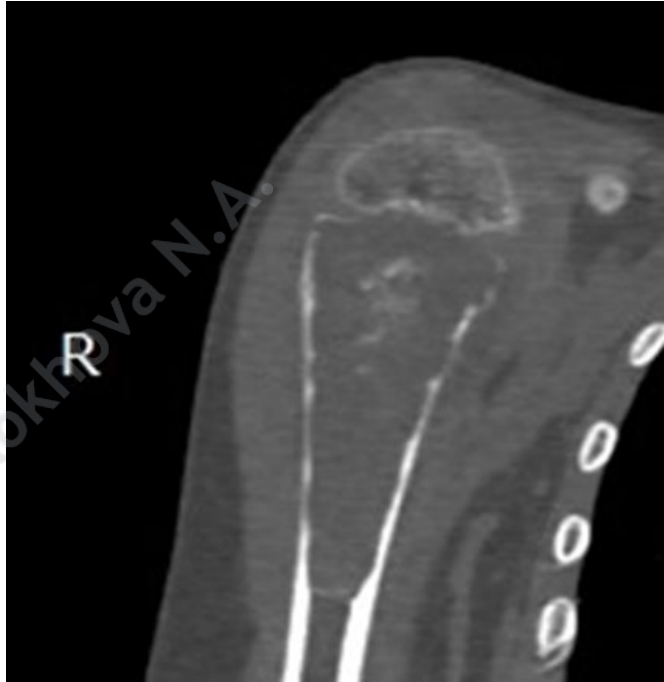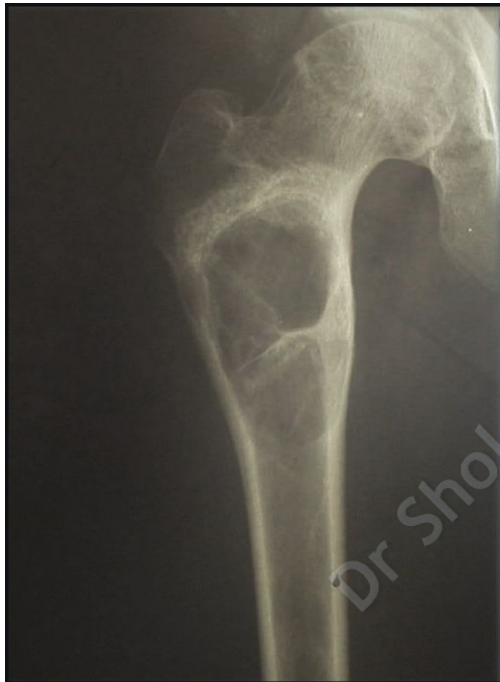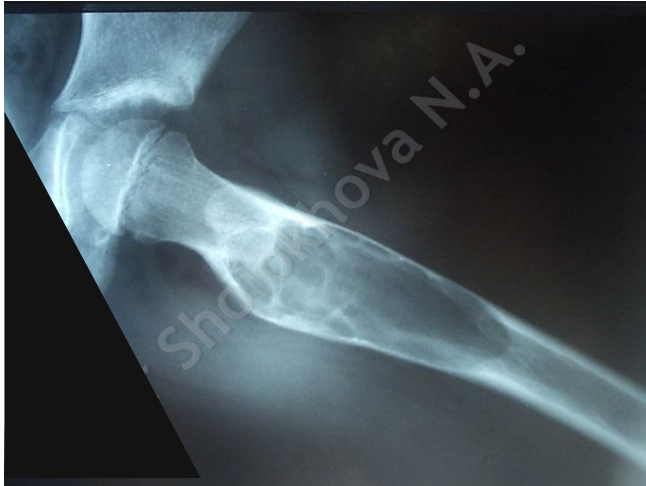? Ультразвуковое исследование

? Магнитно-резонансная томография

? Мультисрезовая компьютерная томография

? Конусно-лучевая компьютерная томография

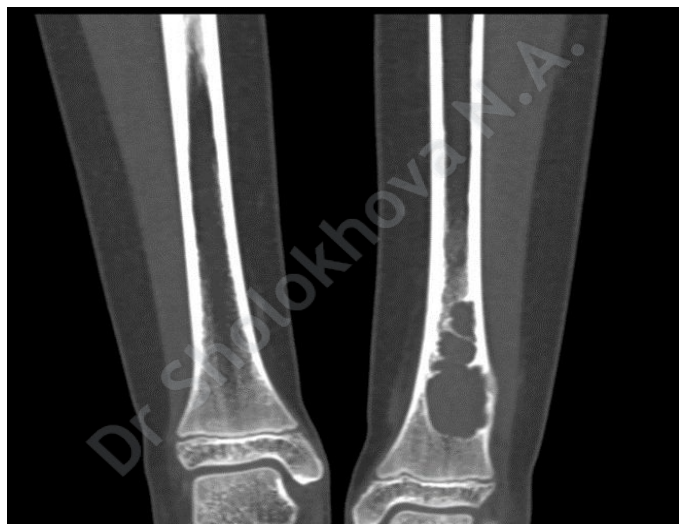Рентгеносемиотика



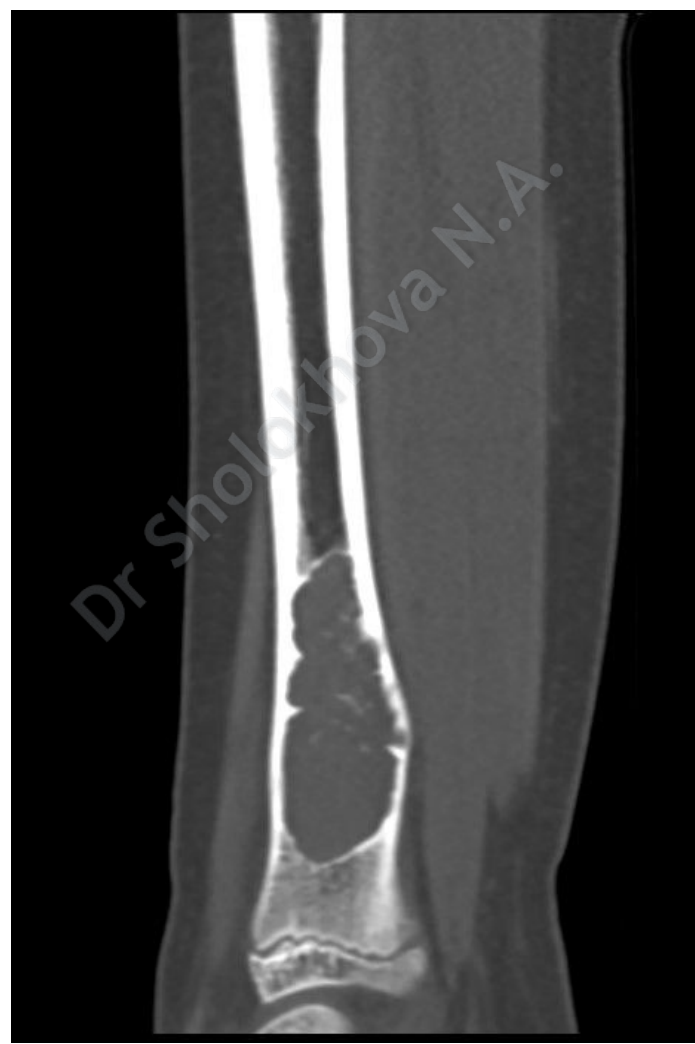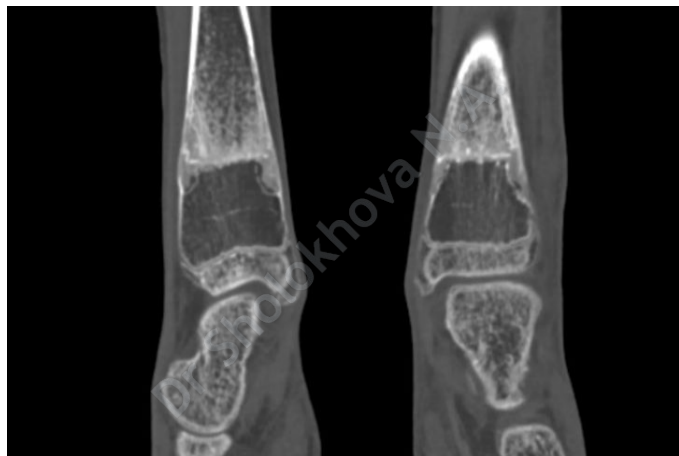- ✓ Оценка патологического очага
- ✓ Состояние зоны роста
- ✓ Изменение кортикального слоя
- ✓ Наличие периостальной реакции
- ✓ Соотношение с полостью сустава
- ✓ Оценка мягких тканей

У детей младшего возраста традиционное рентгенологическое исследование **не обладает** достаточной информативностью

Рентгеносемиотика



CT cor

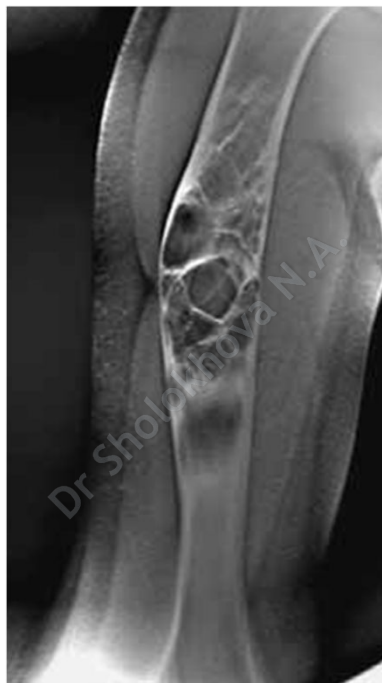

CT cor

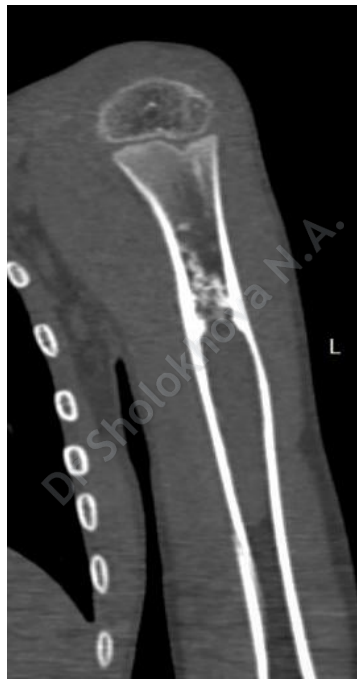- ✓ Системность поражения
- ✓ Зона эностоза
- ✓ Четкие контуры очага

Особенности опухолеподобных заболеваний

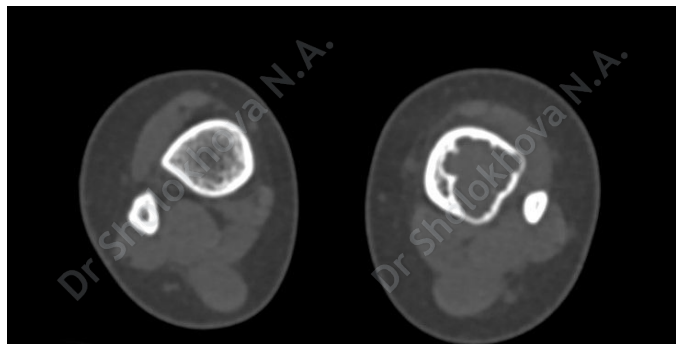
Фиброзная дисплазия



ТОМОСИНТЕЗ

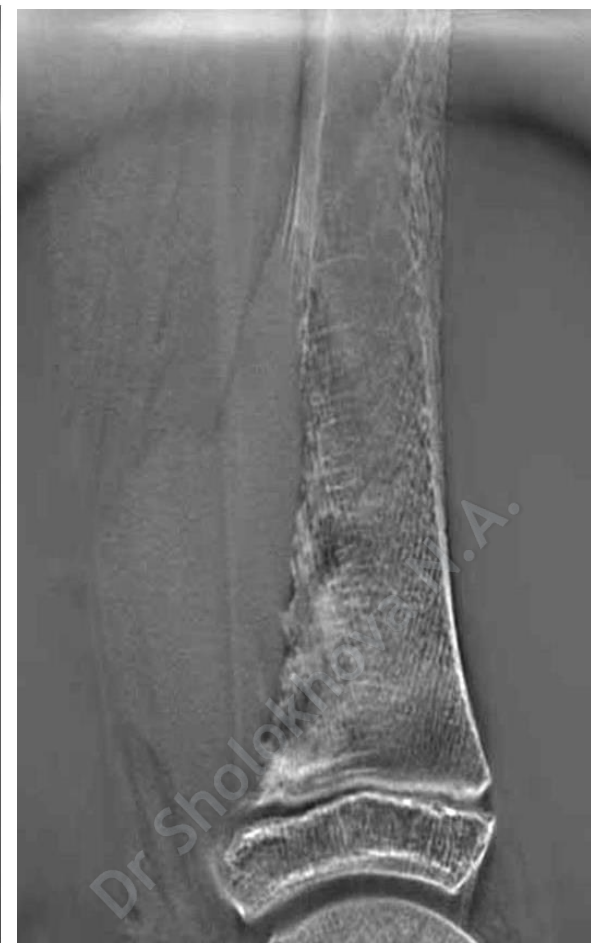
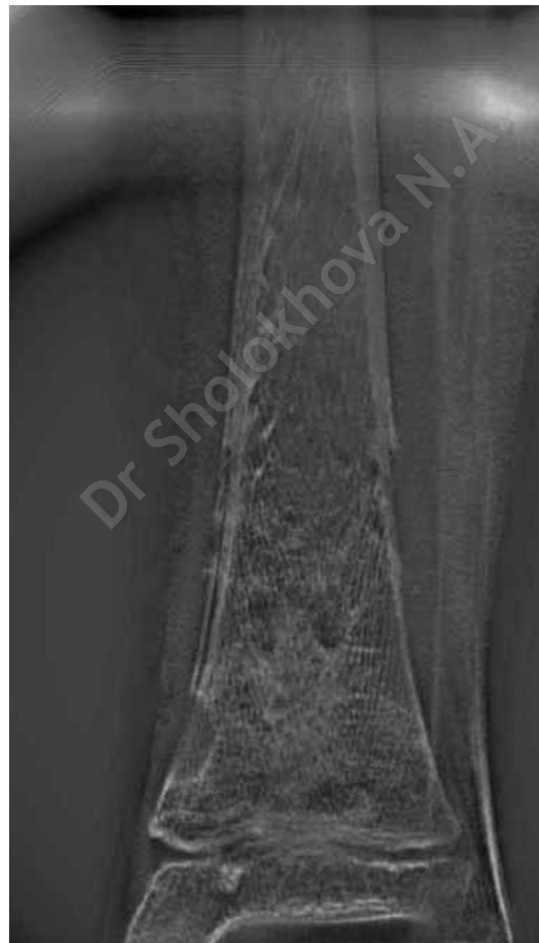
CT COR



CT AX

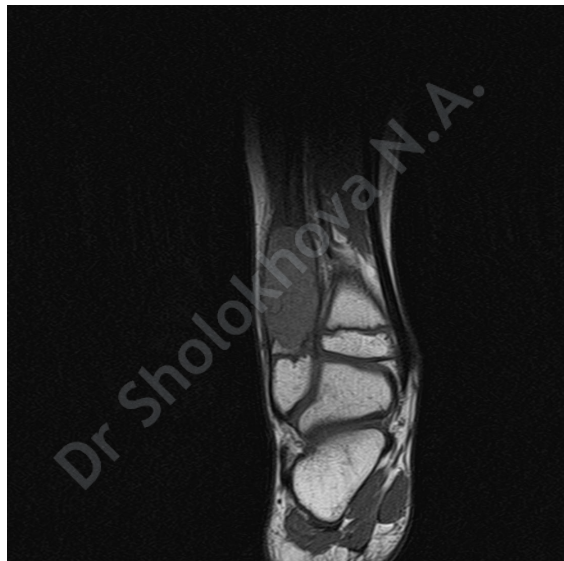Остеогенная саркома



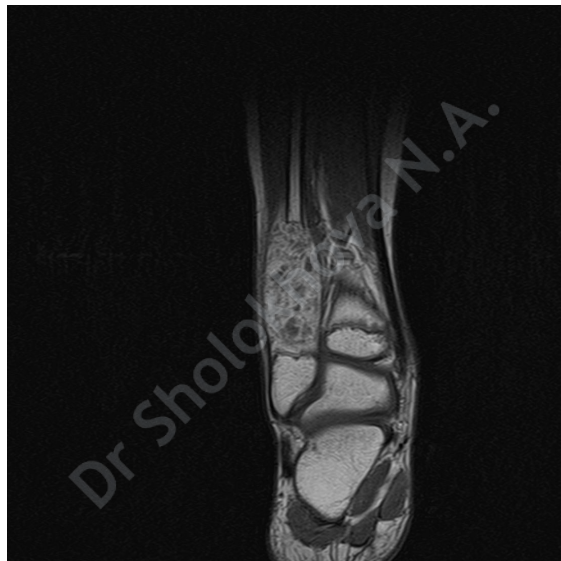ТОМОСИНТЕЗ

МР-семиотика

Аневризмальная киста в стадии остеолиза

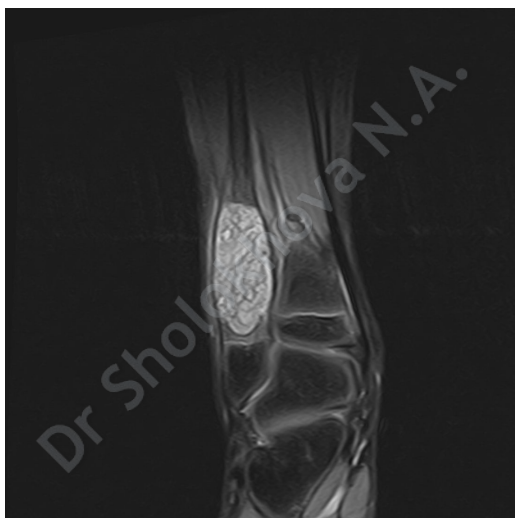

cor T1 ВИ

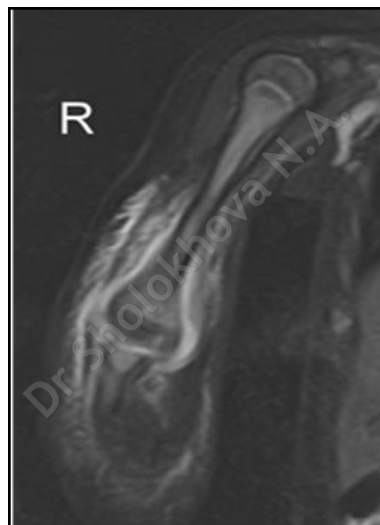

cor T1 ВИ + с

- ✓ Четкие границы
- ✓ Отсутствие мягкотканного компонента
- ✓ Особенности накопления контрастного препарата

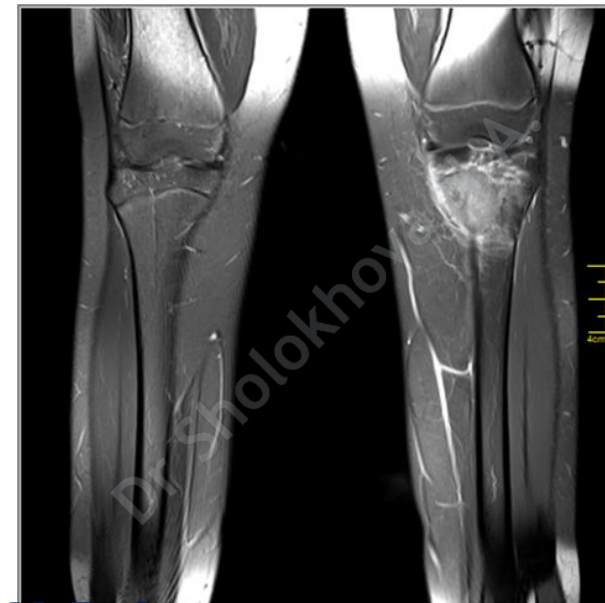


cor STIR ВИ

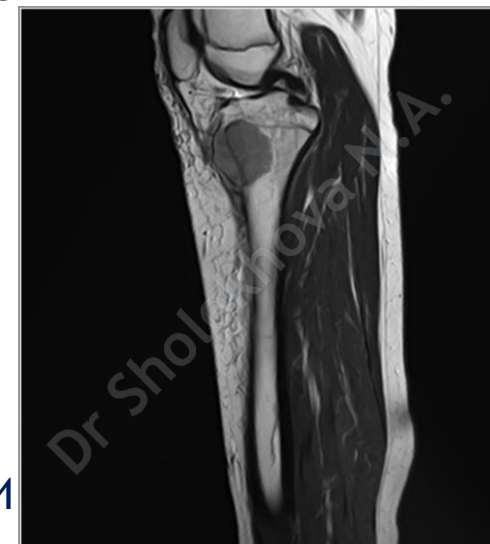

cor STIR ВИ

Саркома Юинга



PD FatSat



T1-ВИ

МР-семиотика воспалительных изменений костно-суставной системы

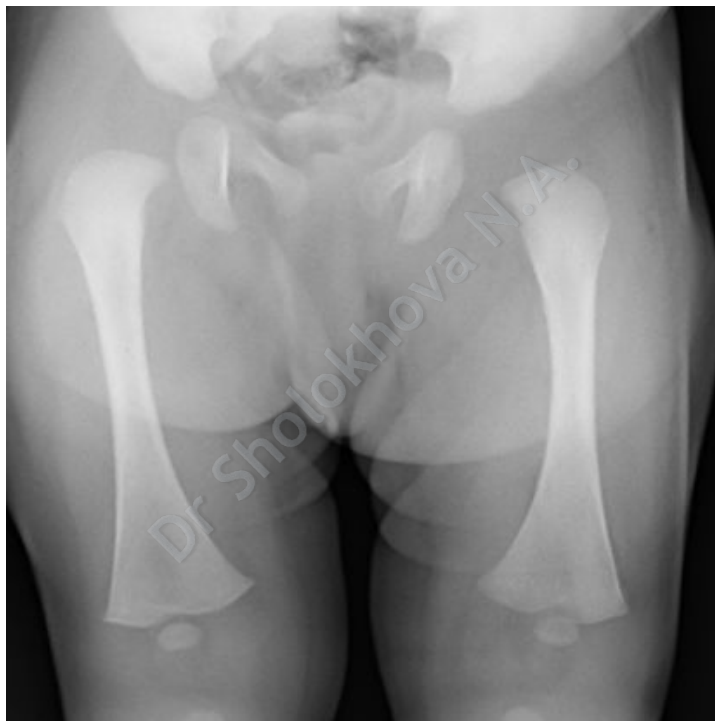МР-сигнал	T1	PD	T2 STIR	PD FS
Костный мозг	гипоинтенсивный	слабоинтенсивный	гиперинтенсивный	гиперинтенсивный
Мягкие ткани (Soft tissue)	гипоинтенсивный	изоинтенсивный	гиперинтенсивный	гиперинтенсивный отечны утолщены
Внутри-суставные структуры	гипоинтенсивный	изоинтенсивный	гиперинтенсивный (выпот в полости сустава)	гиперинтенсивный

- ✓ T1 ВИ, T2 Stir/PD FS - оценка состояния костного мозга (наличие трабекулярного отека)
- ✓ PD - оценка костной структуры (выявление деструктивных изменений)
- ✓ DWI (b=800)

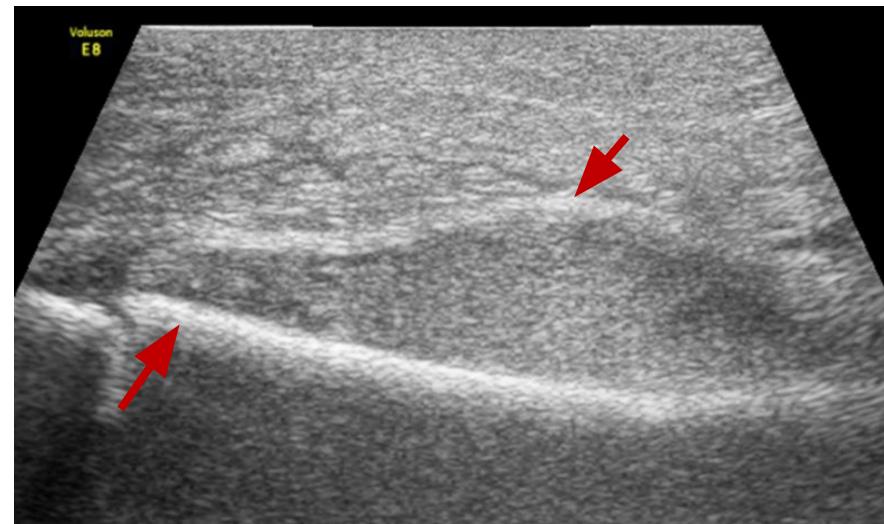
Пациент 3 мес.

Остеомиелит проксимального отдела правой бедренной кости

Жалобы: субфебрильная t в течение 3 дней, беспокойство и ограничение движений в правом тазобедренном суставе
Госпитализирован в инфекционное отделение



Рентгенография
тазобедренных суставов на 4 сутки
без патологических изменений

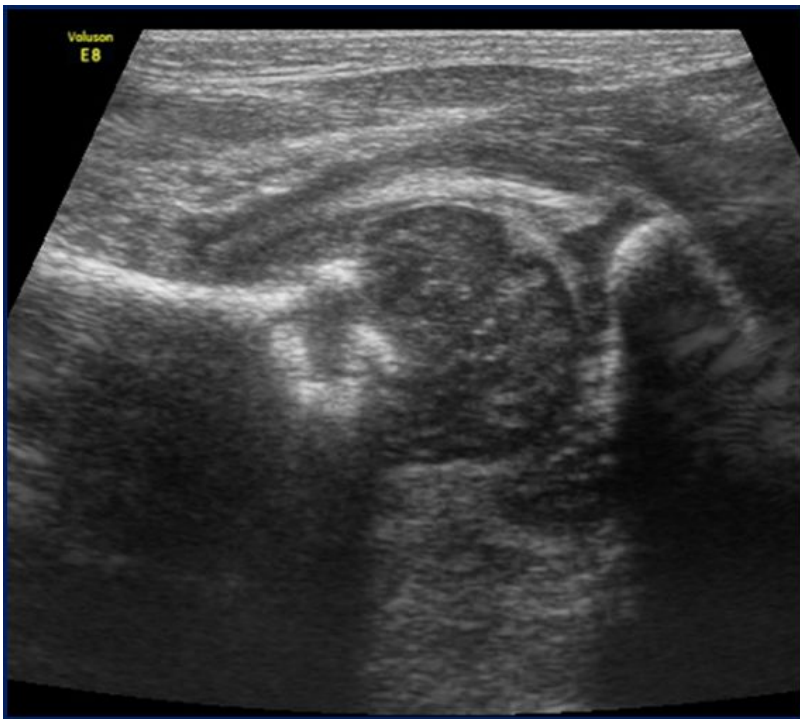


УЗИ на 4 сутки

- ✓ резкое утолщение, снижение структурности подкожной клетчатки
- ✓ нитевидные жидкостные прослойки - нельзя исключить флегмону мягких тканей
- ✓ поднадкостничное скопление детрита (гноя)

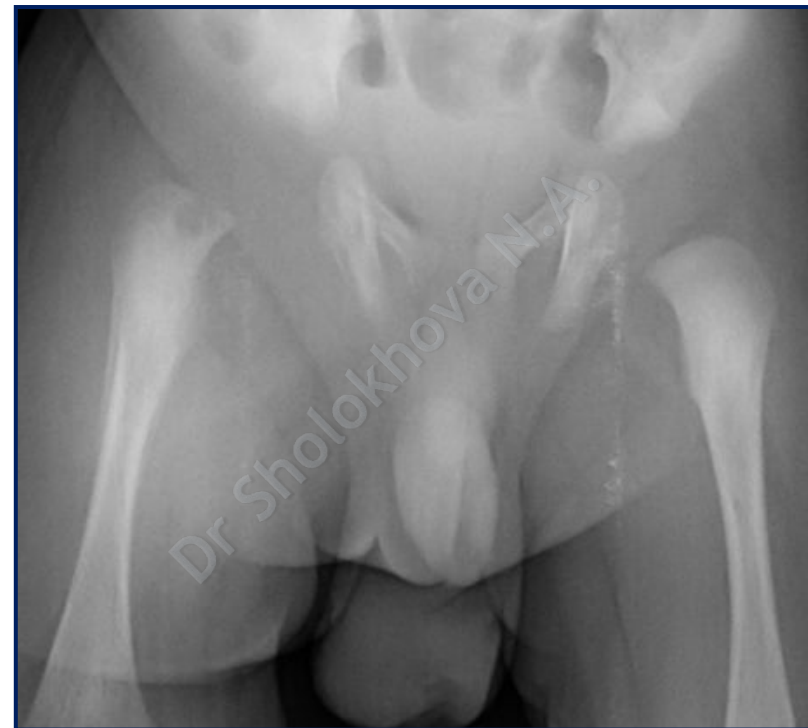
Пациент 3 мес.

Остеомиелит проксимального отдела правой бедренной кости



Сонограмма на 7 сутки

- ✓ очаг деструкции в проксимальном метафизе бедренной кости
- ✓ отек мягких тканей
- ✓ поднадкостничное скопление детрита (гноя)

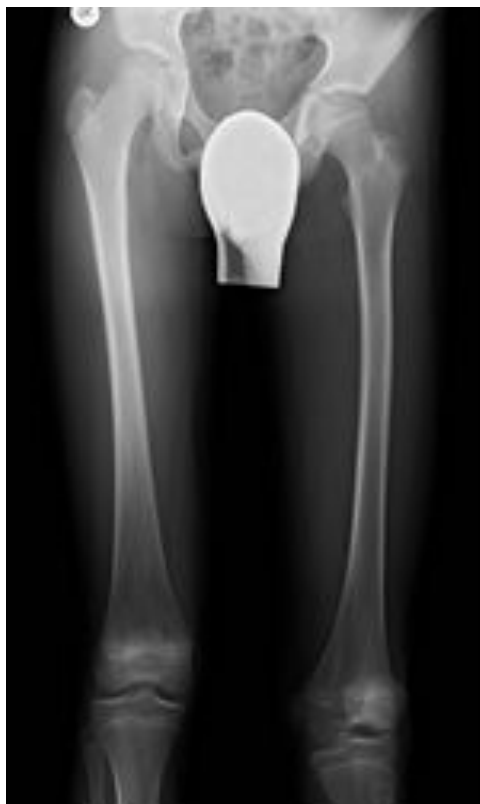

Рентгенограмма на 11 сутки

- ✓ очаг деструкции в метафизе
- ✓ линейная периостальная реакция
- ✓ латеропозиция проксимального отдела бедренной кости

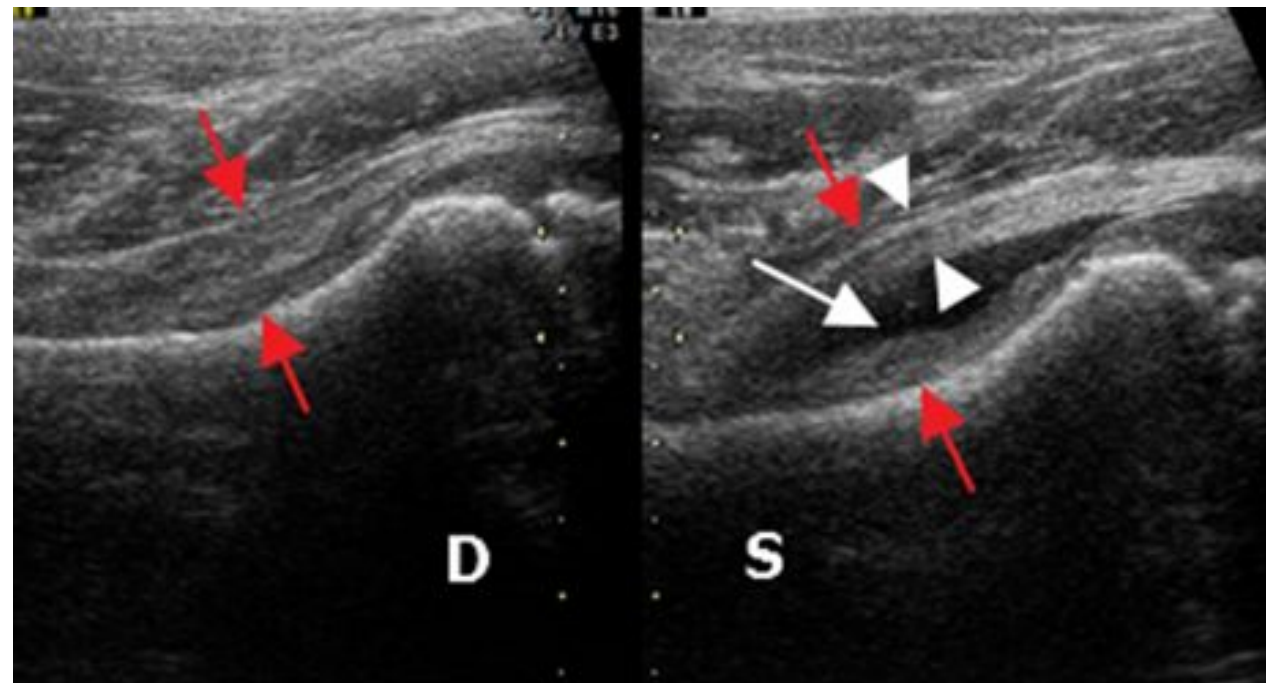
Пациент М. 13 лет

Остеомиелит проксимального отдела правой бедренной кости



Рентгенограмма в прямой проекции

- ✓ ассиметричная укладка пациента обусловлена болевым синдромом

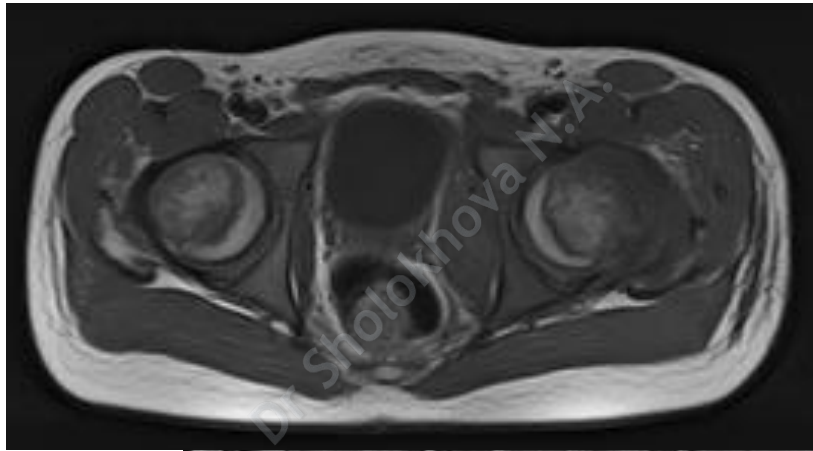


УЗИ продольный скан по передней поверхности тазобедренных суставов

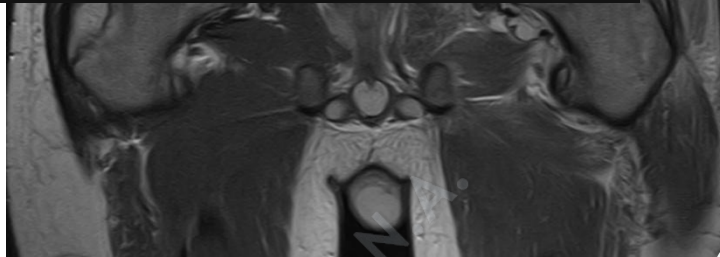- ✓ коксит: *увеличение* шейчно-капсульного расстояния
- ✓ утолщение синовиальной оболочки сустава
- ✓ выпота в полости сустава
- ✓ субпериостальные абсцессы

Пациент М. 13 лет

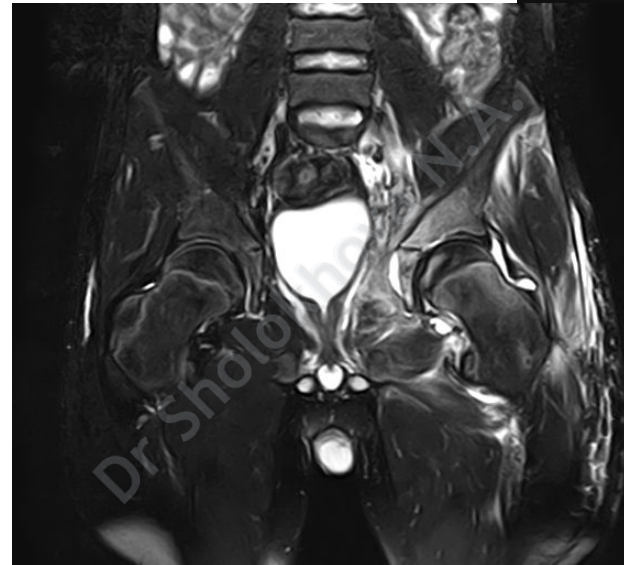
Остеомиелит проксимального отдела правой бедренной кости



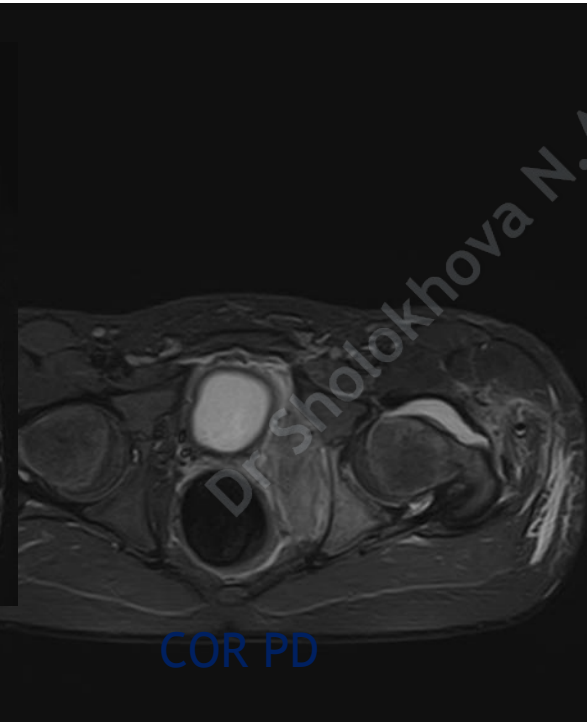
AX T1



AX STIR



COR T2 FatSat



COR PD

- ✓ признаки трабекулярного отека костного мозга медиальных отделов головки и шейки левой бедренной кости, седалищной и подвздошной костей слева без деструкции
- ✓ изменения прилежащих мягких тканей
- ✓ левосторонний синовит

Алгоритм лучевой диагностики костной патологии

Рентгенография обеих конечностей

Дети младшего возраста

УЗИ
обеих конечностей

МРТ
обеих конечностей

Дети среднего и
подросткового возраста

МРТ
обеих конечностей

МСКТ

Алгоритм лучевой диагностики опухолеподобных заболеваний костей

Обязательная обзорная рентгенография сегмента
+ контралатеральной области



! Рентгенография + УЗИ
МРТ
МСКТ



! Консультация:
онколога
ревматолога
фтизиатра

Важно! Одновременное комплексное обследование

Выводы

- ✓ Основная задача первичной диагностики — своевременно выявить патологию
- ✓ Максимально быстро направить в профильное учреждение для постановки диагноза и начала лечения
- ✓ Выполнение качественных диагностических исследований на первичном этапе
- ✓ Рентгенография + МРТ это обязательный объем исследования у пациентов с поражением костей

Выводы

- ✓ Отсутствие изменений на рентгенограмме не исключает наличие патологии
- ✓ Алгоритм обследования скелетно-мышечной системы детей зависит от возраста и нозологии
- ✓ В педиатрической практике сочетание методов лучевой диагностики должно быть направлено на снижение лучевой нагрузки по принципу дополнения

Спасибо за внимание!